DOI: 10.18087/cardio.2018.1.10086

Алехин М. Н.
ФГБУ «Центральная клиническая больница с поликлиникой» УД Президента РФ, Москва

Значение эхокардиографии у пациентов с артериальной гипертензией

Ключевые слова: артериальная гипертензия, диастолическая функция, левый желудочек, эхокардиография, продольная деформация, левое предсердие, допплеровская визуализация тканей.

Ссылка для цитирования: Алехин М. Н. Значение эхокардиографии у пациентов с артериальной гипертензией. Кардиология. 2018;58(1):90–100.

Резюме

Статья посвящена анализу значения эхокардиографии в оценке анатомо-функциональных измерений сердца у пациентов с артериальной гипертензией. Представлены современные эхокардиографические методы расчета массы миокарда левого желудочка (ЛЖ) и соответствующие рекомендованные нормативы. Обсуждаются варианты ремоделирования ЛЖ, значение функциональных показателей, характеризующих состояние систолической и диастолической функции сердца, показателей деформации ЛЖ в диагностике причин гипертрофии ЛЖ, а также в оценке прогноза развития сердечно-сосудистых осложнений.

Alekhin M. N.
Central Clinical Hospital with Polyclinic President Management Department RF, Moscow, Russia

Significance of Electrocardiography in Patients With Arterial Hypertension

Keywords: arterial hypertension; diastolic function; left ventricle; echocardiography; longitudinal strain; left atrium; tissue Doppler imaging.

For citation: Alekhin M. N. Significance of Electrocardiography in Patients With Arterial Hypertension. Kardiologiia. 2018;58(1):90–100.

Summary

The article is devoted to the analysis of significance of electrocardiography for assessment of anatomical-functional measurements of the heart in patients with arterial hypertension. Modern methods of calculation of the left ventricular myocardial mass are presented with corresponding recommended normal ranges values. The article contains discussion of variants of left ventricular remodeling, significance of functional indexes characterizing the state of systolic and diastolic function of the heart, parameters of deformation of the left ventricle for diagnosis of causes of left ventricular hypertrophy, as well as for assessment of prognosis.

С момента выхода в свет российских Рекомендаций по диагностике и лечению артериальной гипертензии (4-й пересмотр) произошли существенные изменения, касающиеся значения эхокардиографии (ЭхоКГ) в диагностике поражения сердца и в оценке прогноза больных артериальной гипертензией (АГ) [1]. В последние годы в ряде рекомендаций по АГ и ЭхоКГ предлагаются другие, более жесткие нормативы для массы миокарда (ММ) левого желудочка (ЛЖ) и ее индексированных показателей, придается большое значение состоянию левого предсердия (ЛП), диастолической функции ЛЖ, оценке показателей деформации сердца [2, 3].

ЭхоКГ представляет собой мощный инструмент оценки АГ с позиций этиологии, диагностики и ведения больных. За последнее десятилетие внедрены различные ультразвуковые технологии, такие как анатомический М-режим, трехмерная ЭхоКГ, допплеровская визуализация тканей, спекл-трекинг ЭхоКГ, что позволяет выполнять более точную и раннюю диагностику структурно-функциональных изменений сердца у лиц с АГ.

Цель статьи – анализ значения ЭхоКГ у больных АГ.

Основное значение ЭхоКГ у больных АГ заключается в оценке ММЛЖ. Одним из важных факторов, определяющих ММЛЖ, являются конституциональные особенности тела пациента. При прочих равных условиях у мужчин сердце больше, чем у женщин, у спортсменов больше, чем у людей, не занимающихся спортом, и у пациентов с избыточной массой тела больше, чем у пациентов с нормальной массой тела [4]. Объемы ЛЖ находятся в обратной зависимости от возраста. ММЛЖ также уменьшается с возрастом, но в меньшей степени по сравнению с объемом. Вследствие этого относительная толщина стенок и отношение ММ к объему ЛЖ увеличиваются. Такие возрастные изменения приводят к концентрическому ремоделированию ЛЖ у пожилых лиц [2].

В зависимости от характера гемодинамической перегрузки развиваются два основных вида гипертрофии.

При перегрузке давлением (например, при АГ) происходит увеличение относительной толщины стенок с первоначальным формированием концентрического ремоделирования. В конце концов увеличение систолического стресса миокарда приводит к концентрической гипертрофии, обусловленной утолщением миоцитов в поперечнике. Напротив, эксцентрическая гипертрофия из-за объемной перегрузки (например, при митральной регургитации) обусловлена диастолическим стрессом миокарда. Это приводит к увеличению длины миоцитов и дилатации ЛЖ [2].

Процесс ремоделирования сердца под воздействием АГ заключается не только в изменении размеров ЛЖ и его геометрии, но и сопровождается изменениями в сократимости и расслаблении, объеме миоцитов и внеклеточных компонентов миокарда, характеристиках миоцитов и внеклеточного матрикса (соотношение коллагена типа I и III, и фракции коллагена). Диастолическая функция зависит от систолической функции ЛЖ и его геометрии, замедления расслабления миокарда, увеличения пассивной жесткости саркомера и внеклеточного матрикса, изменений миокардиального тонуса [5].

Гипертрофия миоцитов приводит к реактивации фетальных генов и снижает экспрессию ряда генов, в норме продуцируемых в сердце взрослого человека. В зависимости от возраста, пола, продолжительности и выраженности АГ, а также лечения, различные клеточные и молекулярные реакции могут привести к эволюции от желудочка с концентрической гипертрофией к более дилатированному желудочку со сниженной сократимостью (хроническая сердечная недостаточность – ХСН со сниженной фракцией выброса – ФВ) или к более фиброзированному желудочку без его дилатации (ХСН с сохраненной ФВ) в соответствии с тремя стадиями процесса гипертрофии: перегрузка, гипертрофия и недостаточность [6].

Физиологическая гипертрофия (при росте, беременности и физических нагрузках) характеризуется нормальной организацией структуры и нормальной или усиленной функцией сердца, в отличие от патологической гипертрофии левого желудочка (ГЛЖ), которая обычно ассоциирована с регуляцией фетальных генов, фиброзом, дисфункцией сердца и увеличением летальности [2].

Есть сведения, что перегрузка в конце систолы, в отличие от перегрузки в начале систолы, приводит к замедленной релаксации миокарда и способствует более дезадаптивной гипертрофии [2, 7].

ЭхоКГ в оценке ГЛЖ

Определение ГЛЖ зависит от используемых нормативов. Очевидно, что нормативы, основывающееся на значениях, превышающих 2 стандартных отклонения от среднего значения в общей популяции, будут отличаться от нормы в популяции здоровых лиц без избыточной массы тела или АГ [8]. Различные границы нормы необходимы для мужчин и женщин. Если ММЛЖ нормируется по отношению к площади поверхности тела, то необходимо помнить, что такой подход не следует использовать у пациентов с избыточной массой тела. В далеко зашедших стадиях АГ обычно наблюдаются увеличение объемов ЛЖ и его сферификация, снижается ударный объем и, наконец, снижается ФВ ЛЖ.

В настоящее время расчет ММЛЖ с помощью ЭхоКГ может быть выполнен в М-режиме, в двух- и трехмерном режимах (рис. 1–3). Каждый из этих режимов имеет преимущества и недостатки при расчете ММЛЖ. Расчет

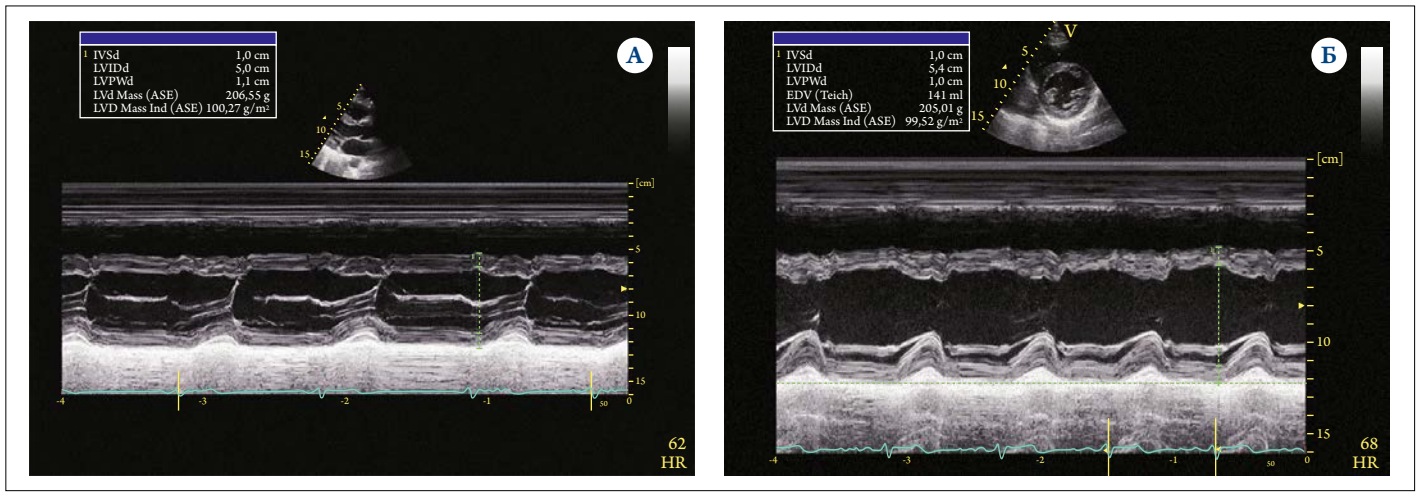

Рис. 1. Расчет ММ и индекса ММЛЖ в М-режиме.

А – из парастернального доступа по длинной оси левого желудочка; **Б** – из парастернального доступа по короткой оси ЛЖ. Здесь и далее: IVSd – толщина межжелудочковой перегородки в диастолу; LVIDd – конечный диастолический размер ЛЖ; LVPWd – толщина задней стенки ЛЖ в диастолу; LVd Mass (ASE) – масса миокарда ЛЖ, рассчитанная по формуле, предложенной Американским обществом по эхокардиографии; LVd Mass Ind (ASE) – индекс массы миокарда ЛЖ, рассчитанный по формуле, предложенной Американским обществом по эхокардиографии; EDV (Teich) – конечный диастолический объем ЛЖ, рассчитанный по формуле, предложенной Teichholtz. ММ – масса миокарда; ЛЖ – левый желудочек.

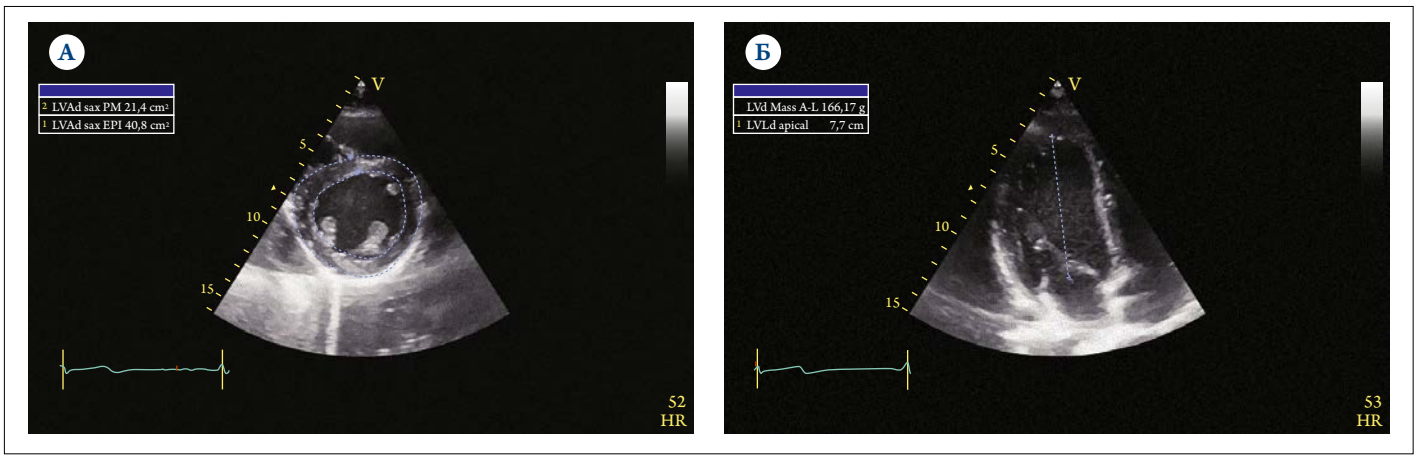

Рис. 2. Расчет ММЛЖ в двухмерном режиме.

А – обведение контура ЛЖ по внутренней (для расчета площади полости ЛЖ) и по наружной поверхностям (для расчета общей площади ЛЖ) из парастернального доступа по короткой оси ЛЖ на уровне папиллярных мышц в диастолу; **Б** – измерение длинной оси ЛЖ в диастолу из верхушечного доступа в позиции на 4 камеры. LVAd sax PM – площадь полости ЛЖ в диастолу по короткой оси; LVAd sax EPI – общая площадь ЛЖ в диастолу по короткой оси; LVd Mass A-L – ММЛЖ, рассчитанная по формуле площадь-длина; LVLd – длинная ось ЛЖ из верхушечного доступа.

ММЛЖ требует точных измерений толщины стенок и размеров камеры. Линейные измерения внутреннего поперечного конечного диастолического диаметра (КДР) ЛЖ, межжелудочковой перегородки (МЖП) и задней стенки выполняются из парастернального доступа по длинной оси ЛЖ на уровне кончиков митрального клапана по малой оси ЛЖ. Ранее для этого использовался М-режим, который имеет максимальное временно́е разрешение и позволяет очень точно определить диаметр ЛЖ именно в конце диастолы, когда этот размер максимальный. Современные приборы позволяют позиционировать ось сечения М-режима под контролем двухмерного изображения, добиваясь тем самым максимально перпендикулярного расположения оси сечения М-режима и длинной оси ЛЖ, а также стенок ЛЖ. Однако из-за различного расположения сердца по отношению к передней стенке грудной клетки не всегда удается провести ось сечения М-режима перпендикулярно длинной оси ЛЖ

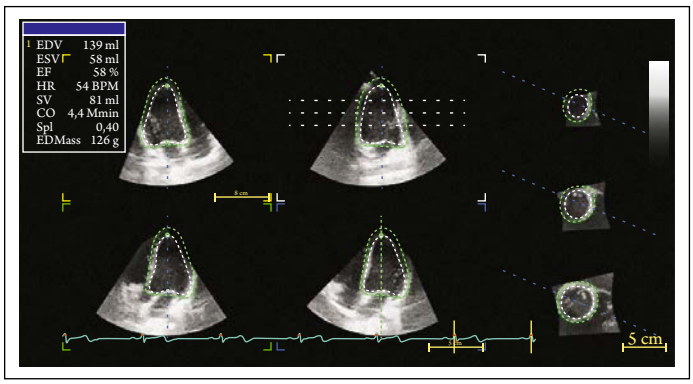

Рис. 3. Расчет ММЛЖ в трехмерном режиме.

EDV – конечный диастолический объем; ESV – конечный систолический объем; EF – фракция выброса; HR – частота сердечных сокращений; SV – ударный объем; CO – минутный объем сердца; SpI – индекс сферичности ЛЖ; EDMass – масса ЛЖ.

даже под контролем двухмерного режима, что чревато получением косых срезов с преувеличением истинного размера ЛЖ и толщины его стенок, а соответственно и расчетных значений ММЛЖ. В подобных ситуациях может быть полезным использование так называемого анатомического М-режима, который позволяет позиционировать ось сечения М-режима произвольно, без фиксации одной из точек оси в вершине треугольной плоскости сечения ультразвукового датчика, как это происходит при М-режиме (рис. 4). Однако анатомический М-режим не очень распространен, и больших исследований по его использованию для расчета ММЛЖ не проводилось. В качестве альтернативы может быть использован двухмерный режим ЭхоКГ для измерений размера ЛЖ и толщины стенок из парастернального доступа по короткой оси на уровне кончиков створок митрального клапана. Использование двухмерного режима для измерений размера ЛЖ и толщины стенок позволяет преодолеть ограничения М-режима и избежать косых срезов ЛЖ. Референсные нормальные значения для размеров ЛЖ, толщины стенок и ММЛЖ приведены в Рекомендациях по количественной оценке структуры и функции камер сердца [3]. Верхние границы нормы для КДР ЛЖ в двухмерном режиме меньше, чем при использовании М-режима. КДР ЛЖ, толщина МЖП и задней стенки ЛЖ в диастолу измеряются в конце диастолы в двухмерном или М-режиме, желательно в нескольких циклах. В настоящих Рекомендациях по количественной оценке структуры и функции камер сердца указано, что измерения можно проводить по визуализируемым контурам МЖП и других размеров камеры по границе между кровью и тканью, а не руководствуясь правилами измерений между лидирующими краями эхосигнала, как это рекомендовалось ранее в соответствии с Penn соглашением

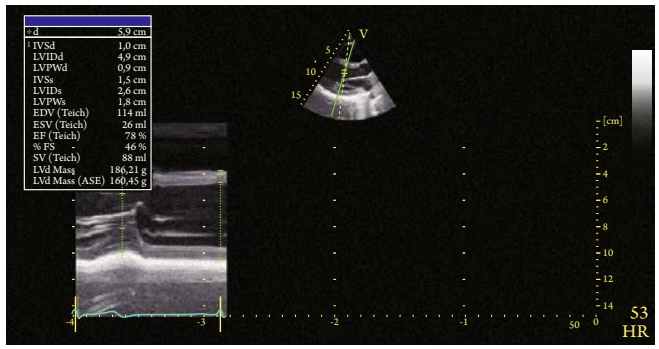

Рис. 4. Расчет ММЛЖ с использованием анатомического М-режима, который позволяет позиционировать ось сечения М-режима произвольно, без фиксации одной из точек оси в вершине треугольной плоскости сечения ультразвукового датчика (зеленая линия).

IVSs – толщина межжелудочковой перегородки в систолу; LVIDs – конечный систолический размер ЛЖ; LVPWs – толщина задней стенки ЛЖ в систолу; ESV (Teich) – конечный систолический объем ЛЖ, рассчитанный по формуле, предложенной Teichholtz; EF – фракция выброса по Teichholtz; %FS – степень укорочения переднезаднего размера ЛЖ; SV – ударный объем по Teichholtz.

и рекомендациями Американского общества по эхокардиографии [9–11].

Все алгоритмы расчета ММЛЖ основаны на вычитании объема полости ЛЖ из объема, включающего эпикард ЛЖ для получения объема поверхностного слоя между полостью ЛЖ и эпикардиальной поверхностью. Объем этого слоя в дальнейшем конвертируется в массу перемножением объема стенки ЛЖ на коэффициент плотности миокарда (1,05 г/мл). Формула, используемая для расчета ММЛЖ из линейных размеров ЛЖ, основана на эллипсоидной модели ЛЖ с предположением, что отношение длинной оси ЛЖ к короткой составляет 2:1:

$$ММЛЖ = 0{,}8 \times (1{,}04 \times [(КДР + ТЗСд + ТМЖПд)^3 - (КДР)^3]) + 0{,}6\ г.$$

Проверка этой формулы выполнена с использованием обширного материала аутопсий [12]. Верхние границы нормы для ММЛЖ, измеренной в М-режиме, составляют >95 г/м^2 (>44 г/рост^{2,7}) для женщин и >115 г/м^2 (>48 г/рост^{2,7}) для мужчин [3]. Следует помнить о ряде ограничений при расчете ММЛЖ с использованием линейных размеров. Поскольку в этой формуле первичные измерения возводятся в куб, то формула неточна при значительном изменении геометрии полости ЛЖ (например, при аневризмах верхушки или при других состояниях, когда не выполняется правило соотношения осей ЛЖ 2:1), а также при оценке желудочков больших и малых размеров. Так как в формуле размеры возводятся в третью степень, то даже при небольших ошибках в линейных измерениях могут быть существенные отклонения. Эти измерения не чувствительны при небольших изменениях ММЛЖ. Измерения существенно зависят от качества изображения и опыта исследователя.

Двухмерные методы оценки ММЛЖ основаны на формулах «площадь–длина» и «усеченного эллипсоида». Оба метода основаны на измерении площади миокарда на уровне папиллярных мышц. Для получения общей площади (A1) обводится эпикард, а для получения площади полости (A2) – эндокард. Площадь миокарда (Am) рассчитывается как разница: Am = A1 – A2 и затем рассчитывается ММЛЖ по формулам, которые неоднократно в деталях описаны в рекомендациях по количественным измерениям камер сердца [3, 13] и существуют во всех пакетах для количественных измерений, прилагаемых к современным эхокардиографам. Точность этих методов оценивалась в начале 80-х годов прошлого столетия на животных, а также у человека при сравнении прижизненных ЭхоКГ с ММЛЖ при аутопсии. Нормальные значения ММЛЖ для мужчин составляют от 96 до 200 г, а для женщин от 66 до 150 г, индекс ММЛЖ для мужчин от 50 до 102 г/м^2, а для женщин от 44 до 88 г/м^2 [3]. В табл. 1 приводятся нормальные значения ММЛЖ и градации выраженности изменений.

Основные ограничения для двухмерных методов оценки ММЛЖ обусловлены не всегда удовлетворительным качеством изображения и меньшим временны́м разрешением по сравнению с М-режимом. Ограничения М-режима, связанные с геометрическими допущениями и существенным влиянием небольших ошибок в измерениях на конечный результат, в той же степени применимы и к двухмерным методам расчета ММЛЖ. Наряду с этим двухмерные методы могут приводить к недооценке истинной ММЛЖ при укорочении верхушки в срезах, не соответствующих длинной оси ЛЖ.

Трехмерная ЭхоКГ в оценке ММЛЖ

Очевидным преимуществом трехмерной ЭхоКГ является возможность избежать неточности геометрических допущений, которые используются при расчете ММЛЖ с помощью М-режима и двухмерной ЭхоКГ. Неоднократно сообщалось о высокой точности трехмерной ЭхоКГ при измерении ММЛЖ в сопоставлении с магнитно-резонансной томографией (МРТ) сердца [14–16]. Однако необходимо отметить большой разброс при измерениях, что в основном обусловлено трудностями обведения эпикардиального контура, особенно при дилатации желудочка [17]. Мета-анализ данных публикаций по сопоставлению ультразвуковых методов расчета ММЛЖ с МРТ сердца показал тенденцию к недооценке ММЛЖ при трехмерной ЭхоКГ у пациентов с заболеваниями сердца, но при этом по точности измерений трехмерная ЭхоКГ превосходила другие уль-

тразвуковые методы оценки ММЛЖ. Нормальные значения ММЛЖ по данным трехмерной ЭхоКГ следующие [18]: для женщин 74 (58–90) г, для мужчин 77 (57–97) г.

Варианты ремоделирования ЛЖ сердца

В начальных стадиях АГ пациенты обычно имеют нормальную геометрию ЛЖ. Длительно существующая или нелеченая АГ приводит к изменению формы ЛЖ с возможной систолической дисфункцией. Обычно выделяют 4 варианта структурной перестройки ЛЖ в зависимости от ММЛЖ и относительной толщины стенок (ОТС) ЛЖ. Она может быть рассчитана как удвоенная толщина задней стенки ЛЖ, деленная на КДР ЛЖ, или как сумма толщины МЖП и задней стенки ЛЖ, деленная на КДР ЛЖ. Корректнее использовать отношение удвоенной толщины задней стенки ЛЖ к КДР ЛЖ, так как у ряда лиц наличие сигмовидной МЖП может приводить к преувеличению ОТС [2]. ОТС не отражает геометрию ЛЖ у пациентов с асимметричной гипертрофией. Верхний предел нормального значения ОТС составляет 0,42 [3].

Концентрическая ГЛЖ

Концентрическая ГЛЖ наиболее часто ассоциирована с АГ, характеризуется нормальными размерами полости ЛЖ, равномерным утолщением стенок ЛЖ и увеличенной ММЛЖ с ОТС >0,42. Значения, указывающие на ГЛЖ, приведены в табл. 1 и могут базироваться на ММЛЖ (г), ММЛЖ/площадь поверхности тела (г/м^2), ММЛЖ/рост (г/м) или ММЛЖ/рост^{2,7} (г/м^{2,7}), так как каждый подход имеет ограничения и способен переоценивать или недооценивать ММЛЖ, в зависимости от популяции пациентов [2]. Так, у пациентов с нормальной массой тела возможно использовать нормативы для ММЛЖ или для ММЛЖ/площадь поверхности тела. У пациентов с избыточной массой тела использование ММЛЖ/площадь поверхности тела может привести к недооценке ММЛЖ, и у таких пациентов целесообразно применение индекса ММЛЖ, деленного на рост пациента. Отношение ММЛЖ к росту (в метрах) в степени 2,7 чаще всего используется у детей и подростков, так как лучше всего согласуется с индексированной ММЛЖ с учетом безжировой массы тела [19, 20]. При этом следует помнить, что отношение ММЛЖ к росту (в метрах) в степени 2,7 может переоценивать ГЛЖ у низких пациентов и недооценивать ГЛЖ у высоких. Поэтому некоторые авторы считают, что оптимальным является отношение ММЛЖ к росту в степени 1,7 с различными значениями нормы для мужчин и женщин [8].

Концентрическая ГЛЖ как адаптивный ответ на перегрузку давлением и высокое периферическое сопротивление развивается у мужчин и женщин независимо от возраста, а также ассоциирована с диастолической дисфункцией ЛЖ, снижением продольной и радиальной функции миокарда и с увеличением ЛП [21–24].

Эксцентрическая ГЛЖ

Эксцентрическая ГЛЖ в отличие от концентрической в основном ассоциирована с перегрузкой объемом. При ЭхоКГ выявляется увеличение полости ЛЖ с нормальной толщиной стенок и увеличенной ММЛЖ при ОТС ≤0,42. У пациентов с эксцентрической ГЛЖ наблюдаются похожие изменения диастолической функции ЛЖ, продольной и радиальной функции ЛЖ, как и при концентрической ГЛЖ [20, 22, 23]. В отличие от концентрической ГЛЖ у пациентов с эксцентрической ГЛЖ обычно систолическая функция ЛЖ находится на нижней границе нормы или незначительно снижена из-за хронической перегрузки объемом.

Концентрическое ремоделирование ЛЖ

Концентрическое ремоделирование ЛЖ может быть поздней стадией структурной перестройки ЛЖ под воздействием перегрузки давлением, объемом или вследствие инфаркта миокарда [2]. Обычно подобное ремоделирование наблюдается при ишемической болезни сердца, но также возможно при длительно существующей АГ или при нелеченной АГ [25]. Как и эксцентрическая ГЛЖ, концентрическое ремоделирование нередко сопровожда-

Таблица 1. Нормальные значения ММЛЖ и градации выраженности изменений

Показатель	Женщины				Мужчины			
	норма	незначительное нарушение	умеренное нарушение	значительное нарушение	норма	незначительное нарушение	умеренное нарушение	значительное нарушение
Линейные измерения								
ММЛЖ, г	67–162	163–186	187–210	≥211	88–224	225–258	259–292	≥293
ММЛЖ/ППТ, г/м^2	43–95	96–108	109–121	≥122	49–115	116–131	132–148	≥149
ММЛЖ/рост, г/м	41–99	100–115	116–128	≥129	52–126	127–144	145–162	≥163
ММЛЖ/рост^{2,7}, г/м^{2,7}	18–44	45–51	52–58	≥59	20–48	49–55	56–63	≥64
Двухмерный режим								
ММЛЖ, г	66–150	151–171	172–192	≥193	96–200	201–227	228–25 4	≥255
ММЛЖ/ППТ, г/м^2	44–88	89–100	101–112	≥113	50–102	103–116	117–130	≥131

Здесь и в табл. 2: ММ – масса миокарда; ЛЖ – левый желудочек; ППТ – площадь поверхности тела.

ISSN 0022-9040. Кардиология. 2018;58(1).

ется систолической дисфункцией. При ЭхоКГ полость ЛЖ визуализируется как нормальная или уменьшенная, толщина стенок увеличена и ММЛЖ в пределах нормы, при ОТС >0,42. Концентрическое ремоделирование также ассоциировано с изменением формы ЛЖ, которая становится более сферичной [22].

Наряду с описанной классификацией типов ремоделирования ЛЖ предложено более детальное разделение при дилатации ЛЖ в зависимости от индекса ММЛЖ (ИММЛЖ), индекса конечного диастолического объема (ИКДО) ЛЖ и ОТС. Исходя из этой классификации, в нерасширенном ЛЖ (ИКДО ЛЖ ≤75 мл/м^2) различают нормальную геометрию (ИММЛЖ в норме и ОТС 0,32–0,42), концентрическое ремоделирование (ИММЛЖ в норме и ОТС >0,42) или концентрическую гипертрофию (ИММЛЖ увеличен и ОТС >0,42). Дилатированный ЛЖ (ИКДО ЛЖ >75 мл/м^2) без гипертрофии классифицируется как эксцентричное ремоделирование, если ОТС <0,32. Дилатированный ЛЖ (ИКДО ЛЖ >75 мл/м^2) с гипертрофией подразделяется на эксцентричную гипертрофию при ОТС <0,32, смешанную гипертрофию при ОТС >0,42 и физиологическую гипертрофию при ОТС от 0,32 до 0,42 [26]. Таким образом выделено 7 структурных вариантов ЛЖ (табл. 2).

В последующих публикациях был выделен еще один структурный вариант ЛЖ, имеющий характеристики, свойственные физиологической ГЛЖ (ИКДО ЛЖ >75 мл/м^2, с ГЛЖ при ОТС от 0,32 до 0,42), но получивший название дилатационной гипертрофии [2]. Необходимо отметить, что дилатационная гипертрофия не имеет четко очерченных критериев, позволяющих дифференцировать этот структурный вариант ЛЖ от физиологической гипертрофии. В связи с этим, а также из-за обилия структурных вариантов ЛЖ можно полагать, что перспективы широкого использования этих градаций в клинической практике сомнительны. Справедливости ради надо отметить, что эти структурные варианты ЛЖ предлагались не для практического использования, а с целью стандартизации подходов при анализе данных различных авторов и для четкого выделения групп при планировании клинических исследований [25].

Естественное течение ГЛЖ у больных с АГ таково, что на начальном этапе АГ и при ее мягком течении ГЛЖ обычно отсутствует, и первым проявлением воздействия АГ на сердце служит диастолическая дисфункция. При этом обычно выявляется начальная диастолическая дисфункция в виде снижения податливости ЛЖ. Со временем и в отсутствие адекватной терапии может происходить увеличение давления наполнения ЛЖ, развивается ГЛЖ как адаптационный ответ на хроническую постнагрузку и могут наступать более выраженные нарушения диастолической функции ЛЖ. В конце концов развивается тот или иной тип ремоделирования ЛЖ и со временем начинает страдать и систолическая функция ЛЖ. Одной из важнейших задач лечения АГ является предотвращение ремоделирования ЛЖ, но при этом ЭхоКГ характеризуется достаточно высокой вариабельностью в расчете ММЛЖ, что затрудняет оценку эффективности терапии у конкретного пациента [2].

Функция срединного слоя миокарда

Для оценки систолической функции ЛЖ обычно используются ФВ ЛЖ и степень укорочения переднезаднего размера ЛЖ. Эти показатели основаны на измерениях от эндокардиальной поверхности. В связи с этим закономерен вопрос об информативности данных показателей у пациентов с ГЛЖ. Внутренние слои ЛЖ имеют большую амплитуду и скорость движения в систолу по сравнению с наружными слоями, и эта разница увеличивается в гипертрофированном ЛЖ, достигая нормальных значений систолического утолщения стенки, несмотря на сниженное укорочение отдельных сегментов миокарда [27, 28]. Так как расчет ФВ ЛЖ и степени укорочения переднезаднего размера ЛЖ основан на функции внутренних слоев миокарда ЛЖ, это приводит к оценке систолической функции ЛЖ как нормальной или даже увеличенной у больных с гипертрофией ЛЖ, и эти показатели неточно отражают истинную сократительную функцию

Таблица 2. Структурные варианты ЛЖ на основе объема его полости, ММ и ОТС [25]

Объем полости ЛЖ	ММЛЖ	ОТС	Структурные варианты ЛЖ
Нормальная полость ЛЖ (ИКДО ЛЖ ≤75 мл/м^2)	ГЛЖ нет (ИММЛЖ ≤115 г/м^2 для мужчин и ≤95 г/м^2 для женщин)	0,32–0,42	Нормальный желудочек
		>0,42	Концентрическое ремоделирование
	ГЛЖ (ИММЛЖ >115 г/м^2 для мужчин и >95 г/м^2 для женщин)	>0,42	Концентрическая гипертрофия
Дилатация ЛЖ (ИКДО ЛЖ >75 мл/м^2)	ГЛЖ (ИММЛЖ >115 г/м^2 для мужчин и >95 г/м^2 для женщин)	>0,42	Смешанная гипертрофия
		0,32–0,42	Физиологическая гипертрофия
		<0,32	Эксцентрическая гипертрофия
	ГЛЖ нет (ИММЛЖ ≤115 г/м^2 для мужчин и ≤95 г/м^2 для женщин)	<0,32	Эксцентрическое ремоделирование

ИММЛЖ – индекс ММЛЖ; ИКДО – индекс конечного диастолического объема; ОТС – относительная толщина стенки; ГЛЖ – гипертрофия ЛЖ.

гипертрофированного миокарда [26, 29]. Основная часть миокардиальных волокон, ответственных за циркулярное сокращение, сосредоточена в средней части стенки, в то время как поперечное укорочение менее существенно. Следовательно, индексы, отражающие механику срединной части стенки ЛЖ, потенциально способны точнее отражать сократительную функцию миокарда у больных с ГЛЖ. В связи с этим еще в 90-х годах прошлого столетия были предложены формулы для расчета степени укорочения срединного слоя миокарда ЛЖ на основе М-режима, а также определены нормальные значения этих показателей (от 17 до 21%) [26, 28]. В исследованиях механики срединного слоя ЛЖ показаны преимущества такого подхода по сравнению с традиционными показателями, определяемыми от границы эндокарда при различных клинических ситуациях, в отношении как прогноза, так и оценки клинического статуса [30, 31]. Однако эта концепция не получила широкого применения в повседневной клинической практике. Несомненным ограничением оценки функции срединного слоя является то, что при этом оценивается только ограниченная область ЛЖ, а это мало применимо у пациентов с различной геометрией ЛЖ. В последние годы произошло изменение в понимании механики гипертензивного сердца, благодаря новым технологиям ЭхоКГ. Нарушения продольной деформации эндокардиальных слоев предшествуют изменениям циркулярной деформации, которая в основном обусловлена срединным слоем. Это важное обстоятельство, так как продольная дисфункция ЛЖ играет существенную роль в формировании диастолической дисфункции ЛЖ [32].

Допплеровская визуализация тканей (ДВТ) в оценке систолической функции ЛЖ

ДВТ была первым методом ультразвуковой оценки продольной систолической функции ЛЖ, которая получила достаточно широкое распространение. В нескольких исследованиях доказано, что и импульсно-волновой, и цветовой режимы ДВТ позволяют оценивать систолическую функцию ЛЖ, в том числе при сниженной визуализации сердца, когда не удается отчетливо идентифицировать эндокардиальную поверхность ЛЖ [33]. У больных АГ скорость движения фиброзного кольца митрального клапана в раннюю диастолу (e′) снижена по сравнению с нормой, но не достигает тех значений, которые могут быть при гипертрофической кардиомиопатии или при инфильтративных заболеваниях, таких как амилоидоз. Основным параметром оценки систолической функции ЛЖ при ДВТ является скорость движения фиброзного кольца митрального клапана (ФК МК) в систолу. Этот параметр в наибольшей степени коррелирует с ФВ ЛЖ и связан с повторными госпитализациями и снижением выживаемости пациентов [34, 35].

Скорость движения ФК МК в систолу может помочь при дифференцировке физиологической гипертрофии от патологической при ГКМП и при АГ. Снижение этого показателя менее 9 см/с позволяет диагностировать патологическую ГЛЖ с чувствительностью 87% и специфичностью 97% [36]. В других исследованиях показано, что по сравнению с больными АГ у больных с гипертрофической кардиомиопатией имеется более выраженное и неоднородное снижение скорости движения ФК МК [37].

Следует иметь в виду, что параметры ДВТ зависят от возраста и пола [38]. Технология ДВТ базируется на оценке движения структур сердца, и этим обусловлены ограничения метода ДВТ, не позволяющего дифференцировать пассивные движения от активных, обусловленных собственно сокращением миокарда, что неизбежно приводит к переоценке или недооценке собственно сократительной функции миокарда. Использование технологий оценки деформации миокарда у больных АГ смещает акценты с оценки срединного слоя миокарда на продольную функцию ЛЖ. Снижение продольной функции всегда предшествует снижению ФВ ЛЖ у больных АГ и может указывать на наличие фиброза миокарда.

Оценка функции миокарда с использованием технологий деформации

Деформация, скорость деформации и технологии оценки скручивания ЛЖ представляют собой относительно новые неинвазивные методы оценки регионарной и глобальной функции миокарда, позволяющие дифференцировать активное сокращение и пассивное движение миокарда. В настоящее время оценка деформации миокарда ультразвуковыми методами может быть выполнена с использованием ДВТ или спекл-трекинг ЭхоКГ в двух- или трехмерном режимах. Наиболее простой, лишенной ряда ограничений ДВТ и достаточно широко распространенной, является технология двухмерной спекл-трекинг ЭхоКГ. Деформация миокарда ЛЖ в систолу происходит в трех основных направлениях: продольном, радиальном и циркулярном. Наиболее клинически значимой является деформация в продольном направлении. Продольная деформация миокарда ЛЖ в основном обусловлена сократимостью субэндокардиальных, продольно расположенных слоев миокарда ЛЖ. У больных АГ именно эти слои в наибольшей степени подвержены развитию раннего фиброза при гипертензивном поражении сердца [39]. Нормальные значения глобальной продольной систолической деформации ЛЖ варьируют от –15,9 до 22,1% (в среднем составляя –19,7% при 95% доверительном интервале – ДИ от –20,4 до –18,9%) [40]. Однако деформация миокарда ЛЖ отличается высокой чувствительностью не только к дисфункции ЛЖ, но и к перегрузке давлением, что затрудняет дифференцировку этих состояний у больных АГ [2].

ISSN 0022-9040. Кардиология. 2018;58(1).

Технология оценки деформации миокарда может быть использована для дифференциального диагноза причин увеличения толщины стенок ЛЖ. Наряду со снижением деформации может быть важным пространственный характер нарушений деформации миокарда ЛЖ. Так, для амилоидного утолщения миокарда характерно сохранение продольной деформации верхушечных сегментов ЛЖ, что не наблюдается при других причинах утолщения стенок [41]. Для гипертрофической кардиомиопатии характерны мозаичность снижения деформации, привязанная к зонам избыточной гипертрофии миокарда ЛЖ, и сохранная деформация в негипертрофированном миокарде. Существенным для диагностики может быть и форма самой кривой деформации миокарда в каждом регионе миокарда ЛЖ. Так, наряду со снижением систолической фазы деформации миокарда может наблюдаться появление второго постсистолического пика деформации уже после закрытия створок аортального клапана у больных с гипертрофией при гипертрофической кардиомиопатии, при аортальном стенозе. Этот феномен постсистолической деформации ЛЖ является отражением наличия фиброзной ткани в миокарде. Таким образом, несмотря на то что функциональные маркеры не являются специфичными для «гипертонического сердца», они могут указывать на тот или иной специфический характер деформации, на выраженность нарушений, присущих «гипертоническому сердцу» или другим состояниям, и на наличие фиброза миокарда. Продольная деформация ЛЖ может быть использована и для дифференцировки «гипертонического сердца» от функциональных изменений миокарда у спортсменов [31].

Прогностическое значение функции ЛЖ у больных АГ

Значение функции ЛЖ для прогноза у больных АГ широко известно. ХСН со средней и сниженной ФВ нередко развивается у больных АГ, особенно при злокачественном ее течении, и у нелеченных больных. Однако в дебюте АГ может наблюдаться увеличение систолической функции ЛЖ. Снижение ФВ ЛЖ у больных АГ ассоциировано с увеличением частоты развития сердечно-сосудистых осложнений (ССО) и летальных исходов. Значение степени укорочения переднезаднего размера ЛЖ у больных АГ, особенно при наличии ГЛЖ, спорно [2]. Нарушения локальной сократимости ЛЖ у пациентов без известных сердечно-сосудистых заболеваний ассоциируются с увеличением частоты развития ССО и смертности в 2,4–3,5 раза [42]. Необходимо отметить, что прогностическая ценность ФВ ЛЖ при ее значениях, близких к нормальным, невелика. У таких пациентов большее значение может иметь оценка глобальной продольной систолической деформации ЛЖ, которая может быть снижена не только у больных с АГ и нормальной ФВ ЛЖ, но может снижаться и у больных с пограничной АГ [31, 43].

Допплеровская оценка диастолического наполнения ЛЖ у больных АГ со сниженной ФВ коррелирует с функциональным классом ХСН [44]. У больных АГ нормальный на фоне терапии характер наполнения ЛЖ указывает на низкий риск развития ХСН (относительный риск 0,22 при 95% ДИ от 0,05 до 0,98; p=0,048), независимо от АД [45]. Однако промежуточные значения отношения пика раннего наполнения ЛЖ к пику предсердного наполнения (E/A от 0,6 до 1,5) не позволяют проводить стратификацию риска у больных АГ из-за трудностей дифференцировки нормального и псевдонормального трансмитрального кровотока [46]. Хотя антигипертензивная терапия у больных АГ приводит к улучшению характера наполнения ЛЖ, это не всегда ассоциировано со снижением частоты развития ССО и смертности [44].

ДВТ фиброзного кольца митрального клапана может быть использована для оценки прогноза у больных АГ. При снижении максимальной скорости движения фиброзного кольца митрального клапана в раннюю диастолу менее 3 см/с при цветовой ДВТ и менее 5 см/с при спектральной ДВТ существенно возрастает риск неблагоприятных исходов у больных АГ, как с ГЛЖ, так и без нее [2, 47, 48]. Для оценки диастолической функции широко используется показатель E/e′, представляющий собой отношение максимальной скорости трансмитрального кровотока (E) к максимальной скорости движения фиброзного кольца митрального клапана (e′) в раннюю диастолу. При E/e′ более 9,19 относительный риск развития ССО увеличивается более чем в 2 раза по сравнению с таковым у пациентов с E/e′ менее 6,43 [49].

ГЛЖ при ЭхоКГ у больных АГ ассоциирована с увеличением сердечно-сосудистой и общей смертности в разных этнических группах, независимо от уровня АД [50–54]. Все типы ремоделирования ЛЖ у больных АГ приводят к увеличению частоты развития ССО, но концентрическая ГЛЖ сопряжена с наиболее высоким риском [55–57].

У пациентов с симптомами, обусловленными АГ, ЭхоКГ позволяет получить дополнительную информацию о систолической и диастолической дисфункции. Выполнение стресс-ЭхоКГ у больных с АГ целесообразно в ситуациях, когда имеется клиническая симптоматика, подозрительная на поражение эпикардиальных коронарных артерий (КА). У больных с сопутствующим стенозирующим поражением КА стресс-ЭхоКГ может быть выполнена для оценки прогноза, особенно при ГЛЖ, блокаде левой ножки пучка Гиса, ритме электрокардиостимуляции и других состояниях, приводящих к изменению исходной электрокардиограммы (ЭКГ).

Боли в грудной клетке у пациентов с АГ могут быть обусловлены сопутствующим гемодинамически значимым поражением КА или служить отражением субэдокардиальной ишемии из-за ГЛЖ и увеличенной посленагрузки. Диагностика ишемической болезни сердца может быть непростой задачей у таких пациентов из-за наличия изменений на ЭКГ и нарушений перфузии миокарда вследствие субэндокардиальной ишемии без гемодинамически значимых поражений КА. Отрицательный результат ЭКГ-пробы с нагрузкой при высокой толерантности обладает высокой прогностической ценностью отрицательного результата. Однако при положительных или сомнительных результатах ЭКГ-пробы оправдано использование стресс-ЭхоКГ, так как нарушения локальной сократимости, обусловленные нагрузкой, являются высокоспецифичными для поражения КА, в то время как нарушения перфузии миокарда у больных с АГ могут быть следствием сниженного коронарного резерва у больных без поражения эпикардиальных КА [58].

Несмотря на то что в ряде исследований на больших группах пациентов неоднократно было показано положительное влияние антигипертензивной терапии на ГЛЖ, ремоделирование ЛЖ, показатели систолической и диастолической функции, в современных руководствах не рекомендуется использовать ЭхоКГ для динамического наблюдения за пациентами с АГ, если только не происходит изменений их клинического состояния [2].

Основной целью терапии АГ является достижение целевых уровней артериального давления. Несмотря на ухудшение прогноза при наличии ГЛЖ у пациентов с АГ, данные ряда исследований по сравнительной эффективности терапии в отношении регресса ГЛЖ и выживаемости не всегда сопоставимы. В связи с этим в настоящее время начало антигипертензивной терапии, ее модификация и мониторирование ответа на нее базируются на клинических параметрах. Хотя можно предположить, что при выборе терапии для конкретного пациента следовало бы учитывать данные ЭхоКГ, убедительных доказательств такого подхода в клинической практике пока не получено [2]. Несмотря на это некоторые национальные общества (например, Итальянское общество по АГ) рекомендуют выполнять ЭхоКГ у больных АГ через 12 мес терапии, указывая, что за такой промежуток времени вполне вероятны значительные изменения в анатомии или функции ЛЖ, чтобы отразить изменения биологического состояния пациента [59].

Таким образом, ЭхоКГ у пациентов с АГ позволяет эффективно решать целый ряд задач по оценке поражения сердца, как органа-мишени при АГ. У пациентов с АГ и умеренным риском развития ССО без признаков ГЛЖ на ЭКГ эхокардиографическая оценка наличия ГЛЖ позволяет корректнее оценить риски. При наличии признаков ГЛЖ на ЭКГ ЭхоКГ позволяет оценить выраженность ГЛЖ количественно и оценить характер ремоделирования ЛЖ. У больных АГ с клиническими симптомами ЭхоКГ может помочь в диагностике сопутствующих заболеваний сердца. В заключение, несомненно, следует согласиться с мнением экспертов, что у большинства пациентов с АГ ЭхоКГ может иметь существенную диагностическую ценность, и следует рекомендовать ее выполнение у всех пациентов в качестве первоначальной оценки [60].

Сведения об авторе:

ФГБУ «Центральная клиническая больница с поликлиникой» УД Президента РФ, Москва

Алехин М. Н. – д. м. н., зав. отделением функциональной диагностики.

E-mail: amn@mail.ru

Information about the author:

Central Clinical Hospital with Polyclinic President Management Department RF, Moscow, Russia

Michail N. Alekhin – MD, professor.

E-mail: amn@mail.ru

ЛИТЕРАТУРА/REFERENCES

1. Chazova I. E., Ratova L. G., Bojcov S. A., Nebieridze D. V. Diagnostika i lechenie arterial'noj gipertenzii. (Rekomendacii Rossijskogo medicinskogo obshhestva po arterial'noj gipertonii i Vserossijskogo nauchnogo obshhestva kardiologov). Sistemnye gipertenzii 2010 (3): 5–26. (Чазова И. Е., Ратова Л. Г., Бойцов С. А., Небиеридзе Д. В. Диагностика и лечение артериальной гипертензии. (Рекомендации Российского медицинского общества по артериальной гипертонии и Всероссийского научного общества кардиологов). Системные гипертензии 2010 (3): 5–26.)
2. Marwick T. H., Gillebert T. C., Aurigemma G. et al. Recommendations on the Use of Echocardiography in Adult Hypertension: A Report from the European Association of Cardiovascular Imaging (EACVI) and the American Society of Echocardiography (ASE). J Am Soc Echocardiogr. 2015;28 (7):727–754. Epub 2015/07/05. doi: 10.1016/j. echo. 2015.05.002. PubMed PMID: 26140936.

3. Lang R. M., Badano L. P., Mor-Avi V. et al. Recommendations for cardiac chamber quantification by echocardiography in adults: an update from the American Society of Echocardiography and the European Association of Cardiovascular Imaging. Eur Heart J Cardiovasc Imaging 2015;16 (3):233–270. doi: 10.1093/ehjci/jev014. Review. Erratum in: Eur Heart J Cardiovasc Imaging. 2016 Sep;17 (9):969. Eur Heart J Cardiovasc Imaging. 2016;17 (4):412. PubMed PMID: 25712077.
4. Jennings G. Obesity and left ventricular hypertrophy: does my heart look big on this? J Hypertens 2010 Nov;28 (11):2190–3.
5. Leite-Moreira A. F. Current perspectives in diastolic dysfunction and diastolic heart failure. Heart 2006;92 (5):712–718. Epub 2006/04/15. doi: 10.1136/hrt. 2005.062950. PubMed PMID: 16614298; PubMed Central PMCID: PMCPMC1860957.
6. Meerson F. Z. Compensatory hyperfunction of the heart and cardiac insufficiency. Circ Res 1962;10:250–258. Epub 1962/03/01. PubMed PMID: 14472098.
7. Chirinos J. A., Segers P., Rietzschel E. R. et al. Early and late systolic wall stress differentially relate to myocardial contraction and relaxation in middle-aged adults: the Asklepios study. Hypertension 2013;61 (2):296–303. Epub 2013/01/04. doi: 10.1161/hypertensionaha. 111.00530. PubMed PMID: 23283359.
8. Chirinos J. A., Segers P., De Buyzere M. L. et al. Left ventricular mass: allometric scaling, normative values, effect of obesity, and prognostic performance. Hypertension 2010;56 (1):91–98. Epub 2010/05/12. doi: 10.1161/hypertensionaha. 110.150250. PubMed PMID: 20458004; PubMed Central PMCID: PMCPMC3121539.
9. Devereux R. B., Lutas E. M., Casale P. N. et al. Standardization of M-mode echocardiographic left ventricular anatomic measurements. J Am Coll Cardiol 1984;4 (6):1222–1230.
10. Devereux R. B., Reichek N. Echocardiographic determination of left ventricular mass in man. Anatomic validation of the method. Circulation 1977;55 (4):613–618. Epub 1977/04/01. PubMed PMID: 138494.
11. Rackley C. E., Dodge H. T., Coble Y. D., Jr., Hay RE. A method for determining left ventricular mass in man. Circulation 1964;29:666–671. Epub 1964/05/01. PubMed PMID: 14153939.
12. Reichek N., Helak J., Plappert T. et al. Anatomic validation of left ventricular mass estimates from clinical two-dimensional echocardiography: initial results. Circulation 1983;67 (2):348–352. Epub 1983/02/01. PubMed PMID: 6848224.
13. Lang R. M., Bierig M., Devereux R. B. et al. Recommendations for chamber quantification. Eur J Echocardiogr 2006;7 (2):79–108. Epub 2006/02/07. doi: 10.1016/j. euje. 2005.12.014. PubMed PMID: 16458610.
14. Jenkins C., Bricknell K., Hanekom L., Marwick T. H. Reproducibility and accuracy of echocardiographic measurements of left ventricular parameters using real-time three – dimensional echocardiography. J Am Coll Cardiol 2004;44 (4):878–886. Epub 2004/08/18. doi: 10.1016/j. jacc. 2004.05.050. PubMed PMID: 15312875.
15. Takeuchi M., Nishikage T., Mor-Avi V. et al. Measurement of left ventricular mass by real-time three-dimensional echocardiography: validation against magnetic resonance and comparison with two-dimensional and m-mode measurements. J Am Soc Echocardiogr 2008;21 (9):1001–1005. Epub 2008/09/04. doi: 10.1016/j. echo. 2008.07.008. PubMed PMID: 18765176.
16. van den Bosch A. E., Robbers-Visser D., Krenning B. J. et al. Comparison of real-time three-dimensional echocardiography to magnetic resonance imaging for assessment of left ventricular mass. Am J Cardiol 2006;97 (1):113–117. Epub 2005/12/27. doi: 10.1016/j. amjcard. 2005.07.114. PubMed PMID: 16377294.
17. Shimada Y. J., Shiota T. Meta-analysis of accuracy of left ventricular mass measurement by three-dimensional echocardiography. Am J Cardiol 2012;110 (3):445–452. Epub 2012/05/01. doi: 10.1016/j. amjcard. 2012.03.046. PubMed PMID: 22541420.
18. Muraru D., Badano L. P., Peluso D. et al. Comprehensive analysis of left ventricular geometry and function by three-dimensional echocardiography in healthy adults. J Am Soc Echocardiogr 2013;26 (6):618–628. Epub 2013/04/25. doi: 10.1016/j. echo. 2013.03.014. PubMed PMID: 23611056.
19. Malcolm D. D., Burns T. L., Mahoney L. T., Lauer R. M. Factors affecting left ventricular mass in childhood: the Muscatine Study. Pediatrics 1993;92 (5):703–709. Epub 1993/11/01. PubMed PMID: 8414859.
20. Daniels S. R., Kimball T. R., Morrison J. A. et al. Indexing left ventricular mass to account for differences in body size in children and adolescents without cardiovascular disease. Am J Cardiol 1995;76 (10):699–701. Epub 1995/10/01. PubMed PMID: 7572628.
21. Masiha S., Sundstrom J., Lind L. Left ventricular geometric patterns and adaptations to hemodynamics are similar in elderly men and women. BMC Cardiovasc Disord 2011;11:25. Epub 2011/05/31. doi: 10.1186/1471-2261-11-25. PubMed PMID: 21619593; PubMed Central PMCID: PMCPMC3118188.
22. Tsioufis C., Taxiarchou E., Syrseloudis D. et al. Left ventricular mass but not geometry determines left atrial size in the early stages of hypertension. J Hum Hypertens 2009;23 (10):674–679. Epub 2009/03/06. doi: 10.1038/jhh. 2009.13. PubMed PMID: 19262582.
23. Mizuguchi Y., Oishi Y., Miyoshi H. et al. Concentric left ventricular hypertrophy brings deterioration of systolic longitudinal, circumferential, and radial myocardial deformation in hypertensive patients with preserved left ventricular pump function. J Cardiol 2010;55 (1):23–33. Epub 2010/02/04. doi: 10.1016/j. jjcc. 2009.07.006. PubMed PMID: 20122545.
24. Masugata H., Senda S., Inukai M. et al. Differences in left ventricular diastolic dysfunction between eccentric and concentric left ventricular hypertrophy in hypertensive patients with preserved systolic function. J Int Med Res 2011;39 (3):772–779. Epub 2011/08/09. doi: 10.1177/147323001103900309. PubMed PMID: 21819708.
25. Cameli M., Lisi M., Righini F. M. et al. Left ventricular remodeling and torsion dynamics in hypertensive patients. Int J Cardiovasc Imaging 2013;29 (1):79–86. doi: 10.1007/s10554-012-0054-0.
26. Gaasch W. H., Zile M. R. Left ventricular structural remodeling in health and disease: with special emphasis on volume, mass, and geometry. J Am Coll Cardiol 2011;58 (17):1733–1740. Epub 2011/10/15. doi: 10.1016/j. jacc. 2011.07.022. PubMed PMID: 21996383.
27. Shimizu G., Hirota Y., Kita Y. et al. Left ventricular midwall mechanics in systemic arterial hypertension. Myocardial function is depressed in pressure-overload hypertrophy. Circulation 1991;83 (5):1676–1684. Epub 1991/05/01. PubMed PMID: 1827056.
28. Palmon L. C., Reichek N., Yeon S. B. et al. Intramural myocardial shortening in hypertensive left ventricular hypertrophy with normal pump function. Circulation 1994;89 (1):122–131. Epub 1994/01/01. PubMed PMID: 8281637.
29. de Simone G., Devereux R. B., Roman M. J. et al. Assessment of left ventricular function by the midwall fractional shortening/end-systolic stress relation in human hypertension. J Am Coll Cardiol 1994;23 (6):1444–1451. Epub 1994/05/01. PubMed PMID: 8176105.
30. Wachtell K., Gerdts E., Palmieri V. et al. In-treatment midwall and endocardial fractional shortening predict cardiovascular outcome in hypertensive patients with preserved baseline systolic ventricular function: the Losartan Intervention For Endpoint reduction study. J Hypertens 2010;28 (7):1541–1546. Epub 2010/04/23. doi: 10.1097/HJH. 0b013e328339f943. PubMed PMID: 20410835.
31. Novelli G. P., Vasapollo B., Gagliardi G. et al. Left ventricular midwall mechanics at 24 weeks' gestation in high-risk normotensive pregnant women: relationship to placenta-related complications of pregnancy. Ultrasound Obstet Gynecol 2012;39 (4):430–437. Epub 2012/03/14. doi: 10.1002/uog. 10089. PubMed PMID: 22411543.
32. Galderisi M., Lomoriello V. S., Santoro A. et al. Differences of myocardial systolic deformation and correlates of diastolic function in competitive rowers and young hypertensives: a speckle-tracking echocardiography study. J Am Soc Echocardiogr 2010;23 (11):1190–1198. Epub 2010/09/03. doi: 10.1016/j. echo. 2010.07.010. PubMed PMID: 20810245.

33. Hu K., Liu D., Niemann M. et al. Methods for assessment of left ventricular systolic function in technically difficult patients with poor imaging quality. J Am Soc Echocardiogr 2013;26 (2):105–113. Epub 2012/12/22. doi: 10.1016/j. echo. 2012.11.004. PubMed PMID: 23257213.
34. Nikitin N. P., Loh P. H., Silva R. et al. Prognostic value of systolic mitral annular velocity measured with Doppler tissue imaging in patients with chronic heart failure caused by left ventricular systolic dysfunction. Heart 2006;92 (6):775–779. Epub 2005/10/28. doi: 10.1136/hrt. 2005.067140. PubMed PMID: 16251233; PubMed Central PMCID: PMCPMC1860660.
35. Ruan Q., Nagueh S. F. Usefulness of isovolumic and systolic ejection signals by tissue Doppler for the assessment of left ventricular systolic function in ischemic or idiopathic dilated cardiomyopathy. Am J Cardiol 2006;97 (6):872–875. Epub 2006/03/07. doi: 10.1016/j. amjcard. 2005.10.024. PubMed PMID: 16516592.
36. Vinereanu D., Florescu N., Sculthorpe N. et al. Differentiation between pathologic and physiologic left ventricular hypertrophy by tissue Doppler assessment of long-axis function in patients with hypertrophic cardiomyopathy or systemic hypertension and in athletes. Am J Cardiol 2001;88 (1):53–58. PubMed PMID: 11423058.
37. Cardim N., Longo S., Ferreira T. et al. Tissue Doppler imaging assessment of long axis left ventricular function in hypertensive patients with concentric left ventricular hypertrophy: differential diagnosis with hypertrophic cardiomyopathy. Rev Port Cardiol 2002;21 (6):709–740. Epub 2002/08/27. PubMed PMID: 12194374.
38. De Sutter J., De Backer J., Van de Veire N. et al. Effects of age, gender, and left ventricular mass on septal mitral annulus velocity (E′) and the ratio of transmitral early peak velocity to E′ (E/E′). Am J Cardiol. 2005;95 (8):1020–3. Epub 2005/04/12. doi: 10.1016/j. amjcard. 2005.01.021. PubMed PMID: 15820183.
39. Kang S.J., Lim H. S., Choi B.J. et al. Longitudinal strain and torsion assessed by two-dimensional speckle tracking correlate with the serum level of tissue inhibitor of matrix metalloproteinase-1, a marker of myocardial fibrosis, in patients with hypertension. J Am Soc Echocardiogr 2008;21 (8):907–911. Epub 2008/03/08. doi: 10.1016/j. echo. 2008.01.015. PubMed PMID: 18325736.
40. Yingchoncharoen T., Agarwal S., Popovic Z. B., Marwick T. H. Normal ranges of left ventricular strain: a meta-analysis. J Am Soc Echocardiog 2013;26 (2):185–191. Epub 2012/12/12. doi: 10.1016/j. echo. 2012.10.008. PubMed PMID: 23218891.
41. Phelan D., Collier P., Thavendiranathan P. et al. Relative apical sparing of longitudinal strain using two-dimensional speckle-tracking echocardiography is both sensitive and specific for the diagnosis of cardiac amyloidosis. Heart 2012;98 (19):1442–1448. Epub 2012/08/07. doi: 10.1136/heartjnl-2012–302353. PubMed PMID: 22865865.
42. Cicala S., de Simone G., Roman M.J. et al. Prevalence and prognostic significance of wall-motion abnormalities in adults without clinically recognized cardiovascular disease: the Strong Heart Study. Circulation 2007;116 (2):143–150. Epub 2007/06/20. doi: 10.1161/circulationaha. 106.652149. PubMed PMID: 17576870.
43. Di Bello V., Talini E., Dell'Omo G. et al. Early left ventricular mechanics abnormalities in prehypertension: a two-dimensional strain echocardiography study. Am J Hypertens 2010;23 (4):405–412. Epub 2010/01/02. doi: 10.1038/ajh. 2009.258. PubMed PMID: 20044741.
44. Vanoverschelde J. L., Raphael D. A., Robert A. R., Cosyns J. R. Left ventricular filling in dilated cardiomyopathy: relation to functional class and hemodynamics. J Am Coll Cardiol 1990;15 (6):1288–1295. Epub 1990/05/01. PubMed PMID: 2329234.
45. Wachtell K., Palmieri V., Gerdts E. et al. Prognostic significance of left ventricular diastolic dysfunction in patients with left ventricular hypertrophy and systemic hypertension (the LIFE Study). Am J Cardiol 2010;106 (7):999–1005. Epub 2010/09/22. doi: 10.1016/j. amjcard. 2010.05.032. PubMed PMID: 20854964.
46. Bella J. N., Devereux R. B., Roman M.J. et al. Separate and joint effects of systemic hypertension and diabetes mellitus on left ventricular structure and function in American Indians (the Strong Heart Study). Am J Cardiol 2001;87 (11):1260–1265. Epub 2001/05/30. PubMed PMID: 11377351.
47. Wang M., Yip G. W., Wang A. Y. et al. Tissue Doppler imaging provides incremental prognostic value in patients with systemic hypertension and left ventricular hypertrophy. J Hypertens 2005;23 (1):183–191. Epub 2005/01/12. PubMed PMID: 15643141
48. Wang M., Yip G., Yu C. M. et al. Independent and incremental prognostic value of early mitral annulus velocity in patients with impaired left ventricular systolic function. J Am Coll Cardiol 2005;45 (2):272–277. Epub 2005/01/18. doi: 10.1016/j. jacc. 2004.09.059. PubMed PMID: 15653027.
49. Sharp A. S., Tapp R. J., Thom S. A. et al. Tissue Doppler E/E′ ratio is a powerful predictor of primary cardiac events in a hypertensive population: an ASCOT substudy. Eur Heart J 2010;31 (6):747–752. Epub 2009/11/28. doi: 10.1093/eurheartj/ehp498. PubMed PMID: 19942604.
50. Levy D., Garrison R.J., Savage D.D. et al. Prognostic implications of echocardiographically determined left ventricular mass in the Framingham Heart Study. N Engl J Med 1990;322 (22):1561–1566. Epub 1990/05/31. doi: 10.1056/nejm199005313222203. PubMed PMID: 2139921.
51. Nunez E., Arnett D. K., Benjamin E. J. et al. Comparison of the prognostic value of left ventricular hypertrophy in African-American men versus women. Am J Cardiol 2004;94 (11):1383–1390. Epub 2004/11/30. doi: 10.1016/j. amjcard. 2004.08.012. PubMed PMID: 15566908.
52. Okin P. M., Roman M.J., Lee E. T. et al. Combined echocardiographic left ventricular hypertrophy and electrocardiographic ST depression improve prediction of mortality in American Indians: the Strong Heart Study. Hypertension 2004;43 (4):769–774. Epub 2004/02/11. doi: 10.1161/01. HYP. 0000118585.73688. c6. PubMed PMID: 14769809.
53. Rodriguez C.J., Lin F., Sacco R. L. et al. Prognostic implications of left ventricular mass among Hispanics: the Northern Manhattan Study. Hypertension 2006;48 (1):87–92. Epub 2006/05/03. doi: 10.1161/01. hyp. 0000223330.03088.58. PubMed PMID: 16651457.
54. Verdecchia P., Carini G., Circo A. et al. Left ventricular mass and cardiovascular morbidity in essential hypertension: the MAVI study. J Am Coll Cardiol 2001;38 (7):1829–1835. Epub 2001/12/12. PubMed PMID: 11738281.
55. Muiesan M. L., Salvetti M., Monteduro C. et al. Left ventricular concentric geometry during treatment adversely affects cardiovascular prognosis in hypertensive patients. Hypertension 2004;43 (4):731–738. Epub 2004/03/10. doi: 10.1161/01. HYP. 0000121223.44837. de. PubMed PMID: 15007041.
56. Koren M.J., Devereux R. B., Casale P. N. et al. Relation of left ventricular mass and geometry to morbidity and mortality in uncomplicated essential hypertension. Ann Intern Med 1991;114 (5):345–352. Epub 1991/03/01. PubMed PMID: 1825164.
57. Verdecchia P., Schillaci G., Borgioni C. et al. Adverse prognostic significance of concentric remodeling of the left ventricle in hypertensive patients with normal left ventricular mass. J Am Coll Cardiol 1995;25 (4):871–878. Epub 1995/03/15. doi: 10.1016/0735–1097 (94) 00424-o. PubMed PMID: 7884090.
58. Fragasso G. Detection of Coronary Disease in Patients With Hypertension: A Resolved Issue? J Clin Hypertens (Greenwich) 2000;2 (3):210–214. Epub 2001/06/21. PubMed PMID: 11416649.
59. Cuspidi C., De Luca N., Muiesan M. L. Echocardiography in hypertension: practical recommendations from the Italian Society of Hypertension (SIIA). High Blood Press Cardiovasc Prev 2013;20 (4):261–264. Epub 2013/09/18. doi: 10.1007/s40292-013-0024-1. PubMed PMID: 24043468.
60. Mancia G., Fagard R., Narkiewicz K. et al. 2013 ESH/ESC Practice Guidelines for the Management of Arterial Hypertension. Blood Press 2014;23 (1):3–16. Epub 2013/12/24. doi: 10.3109/08037051.2014.868629. PubMed PMID: 24359485.

Поступила 08.08.17 (Received 08.08.17)