DOI: 10.18087/cardio.2017.12.10062

Каплунова В. Ю., Шакарьянц Г. А., Кожевникова М. В., Ильгисонис И. С., Привалова Е. В., Хабарова Н. В., Найманн Ю. И., Беленков Ю. Н., Шакарьянц В. А.

ФГАОУ ВО «Первый Московский государственный медицинский университет им. И. М. Сеченова» Минздрава РФ (Сеченовский Университет), Москва

Гипертрофическая кардиомиопатия и ишемическая болезнь сердца. Варианты сочетанной патологии

Ключевые слова: гипертрофическая кардиомиопатия, вариант течения, прогноз, мышечные мостики, ишемическая болезнь сердца, полиморфизмы генов-модификаторов.

Ссылка для цитирования: Каплунова В. Ю., Шакарьянц Г. А., Кожевникова М. В., Ильгисонис И. С., Привалова Е. В., Хабарова Н. В., Найманн Ю. И., Беленков Ю. Н., Шакарьянц В. А. Гипертрофическая кардиомиопатия и ишемическая болезнь сердца. Варианты сочетанной патологии. Кардиология. 2017;57(12):16–24.

Резюме

Предметом большого интереса современной научной общественности являются вопросы эпидемиологии, патофизиологии, поиска дополнительных клинико-инструментальных и генетических маркеров, факторов окружающей среды, которые способны влиять на формирование клинического варианта течения и прогноз гипертрофической кардиомиопатии (ГКМП). На течение заболевания, помимо генетических маркеров основных нейрогуморальных систем, морфофункциональных параметров внутрисердечной гемодинамики, влияет комплекс сопутствующей патологии, среди которого в 10% случаев возможно присоединение ишемической болезни сердца (ИБС), что существенно усугубляет течение ГКМП и затрудняет подбор медикаментозной терапии. Следует отметить, что на прогноз при первичных гипертрофиях влияют эпизоды ишемии, имеющие сложный генез, а присоединение ИБС достоверно ухудшает течение заболевания и увеличивает риск внезапной сердечной смерти (ВСС) у этих больных.

Kaplunova V. Yu., Shakaryants G. A., Kozhevnikova M. V., Ilgisonis I. S., Privalova E. V., Khabarova N. V., Naymann Yu. I., Belenkov Yu. N., Shakaryants V. A.

I. M. Sechenov First Moscow State Medical University, Moscow, Russia

Hypertrophic Cardiomyopathy and Ischemic Heart Disease. Variants of Combination Pathology

Keywords: hypertrophic cardiomyopathy; prognosis; myocardial bridging; ischemic heart disease; modifier gene polymorphisms.

For citation: Kaplunova V. Yu., Shakaryants G. A., Kozhevnikova M. V., Ilgisonis I. S., Privalova E. V., Khabarova N. V., Naymann Yu. I., Belenkov Yu. N., Shakaryants V. A. Hypertrophic Cardiomyopathy and Ischemic Heart Disease. Variants of Combination Pathology. Kardiologiia. 2017;57(12):16–24.

Summary

The issues of epidemiology and pathophysiology of hypertrophic cardiomyopathy (HCMP), as well as the search for its additional clinical-instrumental and genetic markers, environmental factors capable to influence the formation of its clinical variant and prognosis are subjects of great interest to the modern scientific community. Besides genetic markers of main neurohumoral systems, and morphofunctional parameters of intracardiac hemodynamics clinical course of the disease is influenced by a complex of concomitant pathology including ischemic heart disease (IHD), joining of which is possible in 10% of cases. IHD substantially aggravates course of HCMP and hampers selection of medical therapy. It should be noted that prognosis of primary hypertrophies is affected by episodes of ischemia of complex genesis and addition of IHD significantly increases risk of sudden death in these patients.

Гипертрофическая кардиомиопатия (ГКМП) – заболевание, обусловленное мутациями в генах, которые кодируют сократительные белки кардиомиоцитов (КМЦ). Морфологическими проявлениями ГКМП служат дезориентация и гипертрофия КМЦ, а также интерстициальный фиброз [1]. Таким образом, ГКМП является генетически обусловленной болезнью саркомера.

ГКМП – это одна из основных и, вероятно, наиболее распространенных форм кардиомиопатий, заболеваний миокарда, сопровождающихся его дисфункцией (Report of the 1995 WHO/ISFC Task Force on the Definition and Classification of Cardiomyopathy). Полувековая история изучения проблемы ГКМП отражает значительную эволюцию знаний в вопросах этиологии, патогенеза, диа-

гностики, клинического течения и прогноза, вариантов лечения заболевания. За период изучения проблемы только в англоязычных изданиях опубликованы более 1300 крупных научных работ. При этом вопросы сочетанной патологии при ГКМП изучены недостаточно, хотя эти данные крайне важны ввиду необходимости постоянной медикаментозной терапии у этих пациентов и хирургической коррекции обструктивных форм заболевания. Отсутствует система, характеризующая комплекс сопутствующей патологии, имеются лишь единичные сообщения по данному вопросу [2, 3]. При этом целый ряд присоединяющихся заболеваний, включая ишемическую болезнь сердца (ИБС), могут существенно влиять на течение ГКМП и обусловливают необходимость медикаментозной и хирургической коррекции.

Ишемия миокарда обсуждается как фактор риска внезапной сердечной смерти (ВСС) при ГКМП и является потенциальным механизмом остановки сердца и синкопальных состояний [4]. Для ГКМП характерно уменьшение коронарного резерва. Обнаружено увеличение базальной скорости коронарного кровотока по сравнению с таковым у практически здоровых лиц, в то время как его скорость в условиях вазодилатации (гиперемия) практически такая же. Систолическая внесосудистая компрессия может иметь самостоятельное значение в снижении коронарного кровотока, но дополнительный вклад вносит уменьшение резерва вазодилатации в фазе диастолы. Изменения коронарного микроциркуляторного русла связаны с уменьшением площади просвета артериол и плотности капилляров; оба параметра находятся в обратной корреляции со степенью гипертрофии левого желудочка (ЛЖ). Считают, что увеличение коронарного кровотока связано с повышенными потребностями миокарда в кислороде при ГКМП, но гипертрофия и гиперплазия средней оболочки сосудов и снижение плотности сосудов микроциркуляторного русла препятствуют усилению коронарной проводимости в период увеличения коронарного кровотока [4, 5].

Ишемические изменения в миокарде при ГКМП носят сложный генез и обусловлены следующими факторами:

- нарушением процессов расслабления в диастолу, что приводит к повышению конечно-диастолического давления в ЛЖ и повышению напряжения стенки желудочка, что способствует уменьшению просвета коронарных сосудов;
- относительным дефицитом коронарного кровотока;
- снижением коронарного резерва на фоне увеличения массы миокарда;
- патологией малых коронарных артерий (КА). При ангиографии выявляются «миокардиальные мостики», приводящие к синдрому обкрадывания и сужению КА от 50 до 75% [6].

Итак, ишемия миокарда при ГКМП обусловлена комплексом факторов, среди которых имеет значение снижение плотности капиллярного русла в гипертрофированном миокарде; болезнь мелких КА, обусловленная сужением их просвета за счет гипертрофии мышечной оболочки; диастолическая дисфункция ЛЖ, приводящая к снижению эффективного давления коронарной перфузии в диастолу; наличие «мышечных мостиков» над эпикардиальными КА; обструкция выносящего тракта ЛЖ, которая приводит к повышению потребности миокарда в кислороде [1, 5, 7–13].

Использование позитронной эмиссионной томографии позволяет выявить снижение перфузионной способности миокарда. Результаты исследования при гипертрофии миокарда свидетельствуют о дефектах накопления NH3, что отражает снижение перфузии миокарда, а реакция на нагрузку свидетельствует о снижении коронарного резерва. По данным сцинтиграфии, ишемия миокарда имеется у большинства больных с ГКМП. После коррекции терапии с включением в нее антагонистов кальциевых каналов (верапамил) уменьшаются выраженность ишемии и частота синкопальных состояний [14].

Большое значение в развитии ишемических изменений у больных ГКМП имеют мышечные мостики. Миокардиальный мышечный мостик – вариант распространенной врожденной патологии КА. Истинная частота развития мышечных мостиков неизвестна. Многочисленные авторы приводят самые различные данные – от 5 до 87% [15, 16]. Мышечные мостики в миокарде имеются практически у ⅓ взрослых людей, хотя далеко не все из этих мостиков настолько выражены, что могут влиять на клиническое состояние больного и проявляться симптомами нарушения коронарного кровотока. Гемодинамически значимые мышечные мостики во время коронарографии обнаруживаются у 0,5–4,9% больных. Наличие данного феномена ассоциировано со стенокардией, инфарктом миокарда, желудочковой тахикардией, а также с ВСС [17]. Ишемия миокарда, инфаркт, ВСС у детей, подростков и молодых людей очень редко вызываются атеросклерозом, зачастую причиной такой патологии в детском и юном возрасте становятся аномалии КА, в том числе их интрамуральное расположение [18].

Все чаще исследуются проблемы больных с мышечными мостиками в сочетании с атеросклерозом КА либо в изолированном варианте. КА и их основные ветви расположены на поверхности сердца в субэпикардиальной ткани. Феномен мышечных мостиков встречается при прохождении сегмента КА в толще миокарда. Данное явление впервые обнаружил H. C. Reyman в 1937 г. и обозначил термином «миокардиальный мостик», а артерию, проходящую в миокарде, назвал «туннельной артерией» [19]. Аутопсийный материал

впервые был представлен E. Geiringer и соавт. в 1951 г. [20]. При обнаруженной причинно-следственной связи мышечных мостиков и ишемии миокарда начинается систематическое исследование по этому вопросу [21–23]. В работах M. Risse и G. Weiler доказано, что интима туннельной части КА значительно тоньше в сравнении с интимой в проксимальном сегменте [24]. Изменение морфологии эндотелиальных клеток свидетельствует о том, что интима внутри мышечного мостика защищена от повреждающего действия гемодинамических факторов. По результатам гистологических исследований доказано, что в структуре интимы внутри мышечного мостика отсутствуют гладкие мышечные клетки, которые продуцируют коллагеновые фибриллы при атеросклеротическом поражении сосудистого русла. Таким образом, данный феномен может определять отсутствие атеросклеротических изменений внутри мышечного мостика [25]. Типичными ангиографическими проявлениями мышечного мостика служат феномены «milking effect» и «step down – step up». Феномен «milking» (эффект выдаивания или выдавливания) характеризуется сужением КА в фазу систолы и полным или частичным расправлением ее в фазу диастолы (эффект выдавливания контрастного вещества при сужении интрамуральной части КА во время систолы – систолическая компрессия туннелированного сегмента). Феномен «step down – step up» заключается в фазовом «пошаговом» заполнении контрастом туннелированной артерии. Данные феномены обусловлены систолической компрессией туннелированного сегмента артерии [26]. Они также обнаружены, по данным P. Polacek, H. Kralove, в передней межжелудочковой артерии в 70%, в огибающей артерии – в 20% и в правой КА – в 10% случаев [27]. Y. Hongo и соавт. доказали, что введение нитроглицерина сопровождается увеличением компрессии в области мышечного мостика гипертрофированного миокарда [28]. При этом отмечено, что участок под мышечным мостиком не подвержен атеросклеротическому поражению, а участок проксимальнее туннельной части КА, наоборот, подвержен. Отмечено, что атеросклеротические бляшки усиленно образуются при входе в туннельный сегмент. Умеренное и высокое стресс-натяжение в туннельном сегменте КА способствует выработке оксида азота в эндотелии. Следует отметить, что эндотелий в этой зоне полиморфен и полигонален вследствие стресс-натяжения. Подобные данные указывают на роль дисфункции эндотелия в формировании «коронарной симптоматики» при наличии мышечных мостиков [26].

Целью настоящего исследования был анализ ишемических изменений и возможности развития ИБС у больных ГКМП.

Материал и методы

Обследованы 166 пациентов (88 мужчин и 78 женщин) с ГКМП, средний возраст 47,1±10 лет, продолжительность наблюдения 7,66±0,36 года (от 3 до 28 лет). Диагноз ГКМП устанавливался согласно рекомендациям по диагностике и лечению больных ГКМП, на основании алгоритма обследования кардиологического больного. В отсутствие фенотипических проявлений проводилось молекулярно-генетическое исследование. Среди наблюдаемых пациентов у 103 (55,4%) наблюдалось прогрессирующее течение ГКМП, у 66 (35,5%) – стабильное, у 11 (5,9%) развилась фибрилляция предсердий, 5 (2,7%) умерли внезапно, у 1 (0,5%) – конечная стадия заболевания. Преобладали пациенты с обструктивными вариантами ГКМП (67,7%) и асимметричным вариантом гипертрофии (79%), 44,6% пробандов имели семейную форму заболевания. Эхокардиографическое исследование пациентам проводили на эхокардиографе по методике двухмерной эхокардиографии с использованием М- и В-режимов, а также с импульсно-волнового и непрерывно-волнового допплеровского режимов. Оценивали размеры камер сердца, основные показатели гипертрофии миокарда, в том числе толщину межжелудочковой перегородки (ТМЖП) и толщину задней стенки левого желудочка (ТЗСЛЖ), показатели диастолической дисфункции, нарушения глобальной и локальной сократимости миокарда. На основании полученных данных производили вычисление следующих параметров: масса миокарда ЛЖ (ММЛЖ), индекс массы миокарда ЛЖ (ИММЛЖ), отношение между наполнением ЛЖ в диастолу (пик Е) и систолу предсердий (пик А) – (Е/А), индекс объем – масса (ИОМ), предсердно-желудочковое отношение (ПЖО). Все пациенты обследованы комплексно по алгоритму кардиологического больного с использованием методик для оценки сопутствующей патологии: рентгенография, ультразвуковые исследования, компьютерная томография, эндоскопические методы исследования.

У 61 больного (26 мужчин и 35 женщин), а также в контрольной группе с подбором «один в один» проводили анализ полиморфизмов генов-модификаторов, а именно генотипирование полиморфизма 12 генов-модификаторов – эндотелиальной NO-синтазы (NOS3), эндотелина 1 (EDN1), рецептора эндотелина типа А (EDNRA), химазы (CMA1), ангиотензиногена (AGT), ангиотензина II рецептора 1-го типа (AGTR1), матриксной металлопротеиназы 3 (MMP-3), тромбоцитарного гликопротеина IIIA (ITGB3), коагуляционных факторов F2, F5, F7.

В работе использовали образцы ДНК, выделенные из периферической крови. Проводили полимеразную цепную реакцию (ПЦР) синтеза ДНК и рестрикционный анализ амплифицированных фрагментов ДНК.

ISSN 0022-9040. Кардиология. 2017;57(12).

Амплификация выполнена с помощью ПЦР на термоциклере «Терцик». Разделение амплифицированных фрагментов ДНК проводили при помощи электрофореза. После окончания электрофореза гель окрашивали раствором бромистого этидия и анализировали в проходящем ультрафиолетовом свете с использованием системы гель-видеодокументации.

Статистическую обработку полученных данных проводили с использованием пакета прикладных программ Microsoft Excel 2010, Statistica (v.6.0). Определение вида распределения для количественных признаков осуществляли с помощью критерия Шапиро–Уилка. При сравнении групп по количественному признаку в случае соответствия его нормальному распределению использовали критерий t Стьюдента. Для сравнения количественных признаков, распределенных ненормально, применяли критерий U Манна–Уитни либо критерий Краскела–Уоллиса. При попарном сравнении частот генотипов аллелей использовали точный двусторонний критерий Фишера. Для 3 категорий и более применяли однофакторный дисперсионный анализа (ANOVA), при котором вероятность случайного различия определяли по критерию Фишера p (F). Критерий χ^2 использовали для оценки признаков, измеряемых в номинальной (категорийной) шкале. Различия считали статистически значимыми при $p \leq 0{,}05$. При $0{,}1 < p > 0{,}05$ результат рассматривали как тенденцию к расчетным параметрам.

Результаты и обсуждение

По результатам исследования в наблюдаемой нами группе больных с различными вариантами течения ГКМП у 11 (5,91%) доказано присоединение ИБС. Диагноз верифицирован по результатам алгоритма обследования кардиологического больного, коронарографии, мультиспиральной компьютерной томографии с контрастированием коронарных сосудов, магнитнорезонансной томографии сердца. Структура факторов риска развития ИБС, выявленных у больных ГКМП, указывает на возможность присоединения данной патологии у них. Дислипидемия выявлена у 12% пациентов, подагра, мочекислый диатез – у 10%, нарушение толерантности к глюкозе и сахарный диабет – у 8,6%, гипотиреоз – у 55%. Трудности диагностики ИБС у больных ГКМП обусловлены схожей клинической симптоматикой, наличием противопоказаний к проведению нагрузочных тестов при обструктивных вариантах болезни и обусловливают необходимость проведения коронарографии или МСКТ с контрастированием коронарных сосудов, МРТ сердца для оценки состояния коронарного русла. При обследовании 200 родственников первого родства больных ГКМП у 16% верифицирована ИБС, у 21% – гипертоническая болезнь. Из них доказанное поражение коронарного русла выявлено у 10,3%, атеросклероз аорты, поражение аортального и митрального клапанов – у 17%, признаки атеросклероза периферических отделов артериального русла – у 10%. Таким образом, группа больных ГКМП с метаболическими нарушениями составила 19% от общей группы наблюдаемых больных, а с достоверным присоединением ИБС – 11 (5,91%). В этой группе у 3 больных проведено стентирование КА: у 2 в бассейне правой, а у 1 – в бассейне левой КА. Инфаркт миокарда Q нижней стенки с зубцом развился у одного больного. Среди больных с сочетанием ГКМП и ИБС зафиксировано присоединение различных форм фибрилляции предсердий у 3 пациентов и появление нарушений проводимости с развитием полной поперечной блокады у 4. Из этой группы больных у 3 установлен электрокардиостимулятор, а у 2 других, при появлении пароксизмов желудочковой тахикардии (ЖТ), установлен кардиовертер-дефибриллятор (КД). Таким образом, присоединение ИБС приводило к значимому ухудшению состояния пациентов, в том числе оперированных по поводу ГКМП, что выражалось в присоединении и усугублении сердечной недостаточности (СН), нарушений ритма и проводимости, возобновлении коронарной симптоматики. В этой группе умерли 5 больных: в одном случае зафиксирована ВСС, в остальных смерть наступила при прогрессировании СН.

Примером присоединения ИБС к ГКМП может служить история заболевания больного Д., 60 лет, находящегося под наблюдением в клинике последние 15 лет. Первое обращение пациента в 48 лет с жалобами на одышку и ощущение нехватки воздуха привело его на обследование в отделение пульмонологии, где была исключена патология легких. В связи с наличием систолического шума по левому краю грудины пациент был переведен в отделение кардиологии, где диагностирован обструктивный вариант ГКМП с пиковым градиентом выходного отдела левого желудочка (ВОЛЖ) 180 мм рт. ст. В декабре 1998 г. в НЦ ССХ им. А. Н. Бакулева проведена миэктомия правым доступом. Послеоперационный период осложнился развитием пароксизма ФП. В дальнейшем реабилитация протекала нормально. На протяжении последующих нескольких лет состояние оставалось стабильным, больной продолжал работать, функциональные тесты указывали на высокую толерантность к физической нагрузке, отсутствие признаков ишемии миокарда. С 2006 г. в отсутствие клинико-эхокардиографических признаков обструкции ВОЛЖ возобновились эпизоды удушья и дискомфорта, болей за грудиной при выходе на улицу, ходьбе на расстояние 50–100 м, усилилась слабость, стала прогрессировать брадикардия, зафиксированы приступы Морганьи–Эдемса–Стокса (МЭС). По данным сцинтиграфии миокарда в покое определя-

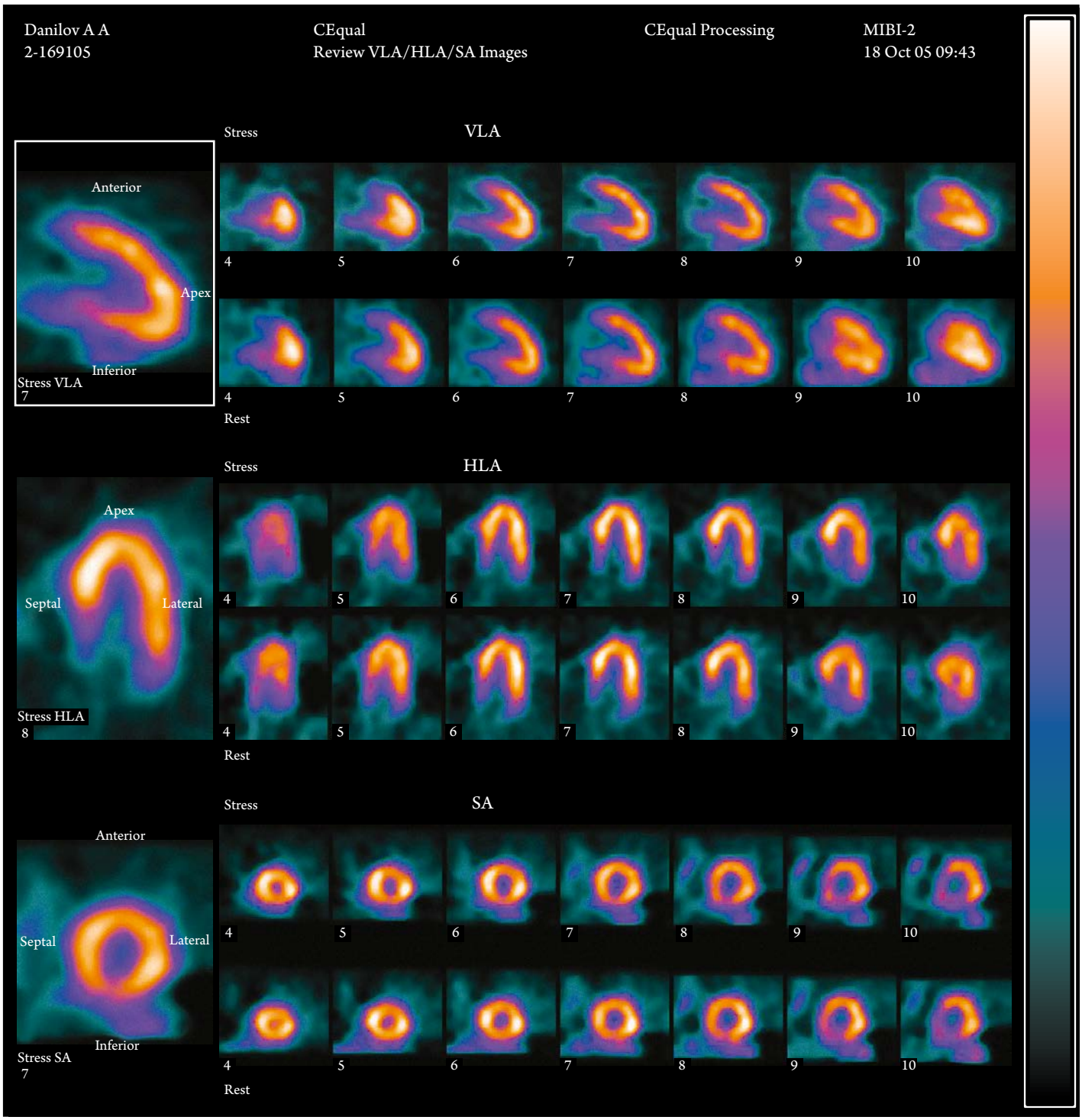

Рис. 1. Сцинтиграфия миокарда в покое и при нагрузке больного Д., 58 лет (до присоединения ишемической болезни сердца, 2005 г.). Проба отрицательная.

лись признаки очагового рубцового поражения миокарда в заднебазальных отделах. Диагностированы синдром слабости синусного узла, преходящая атриовентрикулярная блокада II–III степени. В октябре 2006 г. больному выполнена имплантация электрокардиостимулятора (ЭКС) КС 550-VVI, работающего в режиме «по требованию» с числом желудочковых сокращений не менее 60 в 1 мин. Проведена также коронарография, по результатам которой выявлены стенозы передней нисходящей (40%), в средней трети огибающей (70%), интермедиарной (в устье – 60%) артерий. В апреле 2007 г. выполнено стентирование средней трети огибающей артерии. После проведенных мероприятий состояние больного стабилизировалось, прекратились приступы стенокардии, одышка, повысилась толерантность к физической нагрузке. По результатам стресс-сцинтиграфии выявлена высокая толерантность к физической нагрузке.

Клинический диагноз: гипертрофическая асимметричная обструктивная кардиомиопатия, прогрессирующий вариант течения, высокий риск ВСС. Наджелудочковая

ISSN 0022-9040. Кардиология. 2017;57(12).

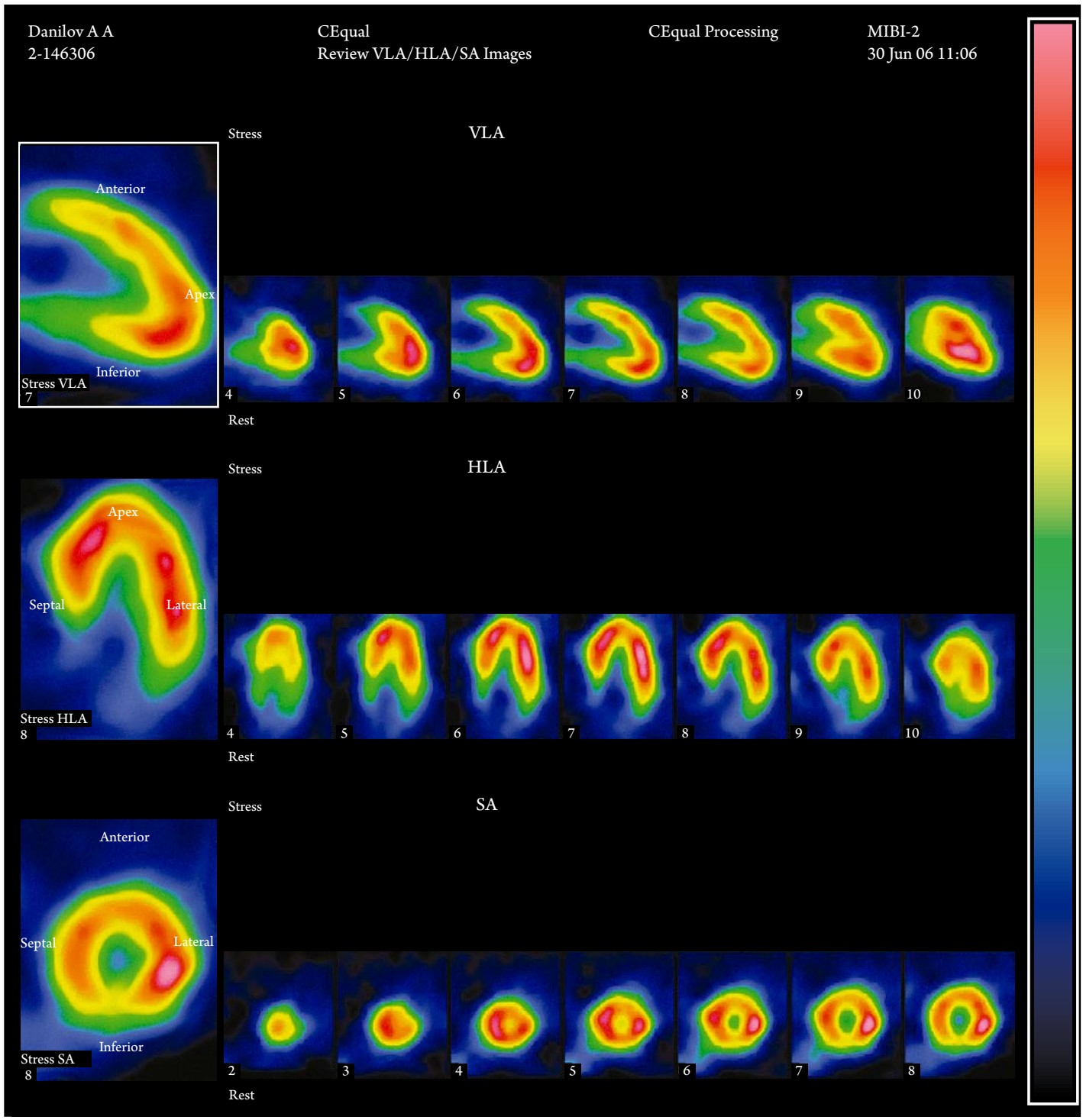

Рис. 2. Сцинтиграфия миокарда в покое и при нагрузке больного Д., 60 лет (2007 г.). Проба положительная.

и желудочковая экстрасистолия. ФП, пароксизмальная форма. Септальная миэктомия (1998). ИБС. Стенокардия II–III функционального класса с вазоспастическим компонентом. Постинфарктный кардиосклероз в области задней стенки и межжелудочковой перегородки. Полная поперечная блокада. Приступы МЭС. Имплантация ЭКС 550-VVI (2006). Артериальная гипертония III стадии, 2-й степени, риск 4. Хроническая СН II стадии, III ФК по NYHA. Гиперлипидемия тип 2б. Атеросклероз аорты. Атеросклероз КА: стеноз передней нисходящей (40%), огибающей (70%), интермедиарной (60%) артерий. Стентирование (EUTECHTAX) средней трети огибающей артерии (25.04.07). Атеросклероз церебральных артерий. Диффузно-узловой эутиреоидный зоб. Кисты правой почки. Язвенная болезнь двенадцатиперстной кишки вне обострения.

На рис. 1–4 представлены результаты инструментальных исследований больного в динамике.

Далее представлены результаты изучения полиморфизмов генов-модификаторов ИБС и факторов риска развития ИБС с учетом роли данных параметров в формировании течения и прогноза ГКМП [29].

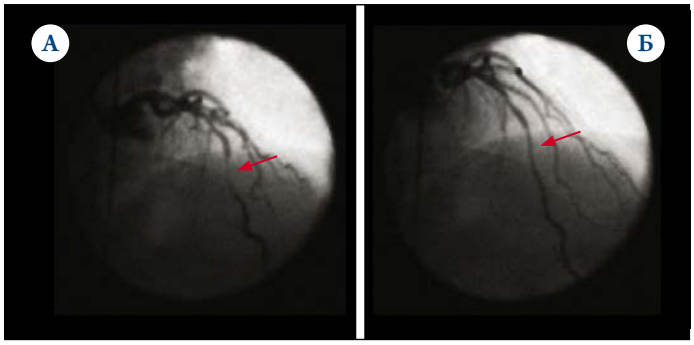

Рис. 3. Результаты коронарографии больного Д., 60 лет, до проведения операции миэктомии. Межмышечные мостики, компрессия КА в систолу.

А – диастола; **Б** – систола.

Здесь и на рис. 4: КА – коронарные артерии.

Получены результаты, указывающие на взаимосвязь полиморфизма Lys198Asn, [rs5370] гена эндотелина-1 (EDN1) с формированием ишемических изменений как при ГКМП, так и при ИБС. Следует отметить, что выявлена тенденция наиболее частой встречаемости генотипа G/T при наличии доказанной ИБС ($p \leq 0{,}08$), а G/G – при ишемии миокарда в программе ГКМП ($p \leq 0{,}09$). При этом выявлено повышение среднего уровня триглицеридов ($p=0{,}001$) и общего холестерина ($p=0{,}001$) при генотипе G/G данного полиморфизма, что характеризует риск развития ИБС у этой группы больных, имеющих ГКМП.

Выявлены клинически значимые метаболические нарушения: гипергликемия ($p=0{,}003$) и гиперхолестеринемия ($p=0{,}001$) при генотипе G/T полиморфизма Glu298Asp (G894T) [rs1799983] эндотелиальной NO-синтазы (ген *NOS3*).

При исследовании полиморфизма PIA1/A2, [rs5918] гена тромбоцитарного гликопротеина IIIA (*ITGB3*) отмечено, что при варианте генотипа T/T статистически значимо чаще, чем при других, встречаются гиперурикемия ($p=0{,}026$) и гиперхолестеринемия ($p=0{,}020$). Можно констатировать статистически значимое снижение частоты развития гиперлипидемии 2-го типа при модификациях T/C и C/C по сравнению с T/T генотипом ($p=0{,}46$). Конечно, можно выделять отдельные типы маркеров заболеваний, встречающиеся только при одном генотипе, например, при варианте генотипа T/T имеется 14 больных с гиперлипидемией 2-го типа и ни одного с другими вариантами гиперлипидемий.

С учетом полученных данных по оценке структуры полиморфизма –11715A/6A, [rs3025058] гена матриксной металлопротеиназы 3 (*MMP-3*) отмечена тенденция к повышению уровня холестерина при варианте генотипа 6/6 по сравнению с его средним значением при варианте 6/5 ($p=0{,}046$).

При сопоставлении доказанных ишемических изменений при ГКМП с полиморфизмами изучаемых генов-модификаторов выявлены статистически значимые корреляции

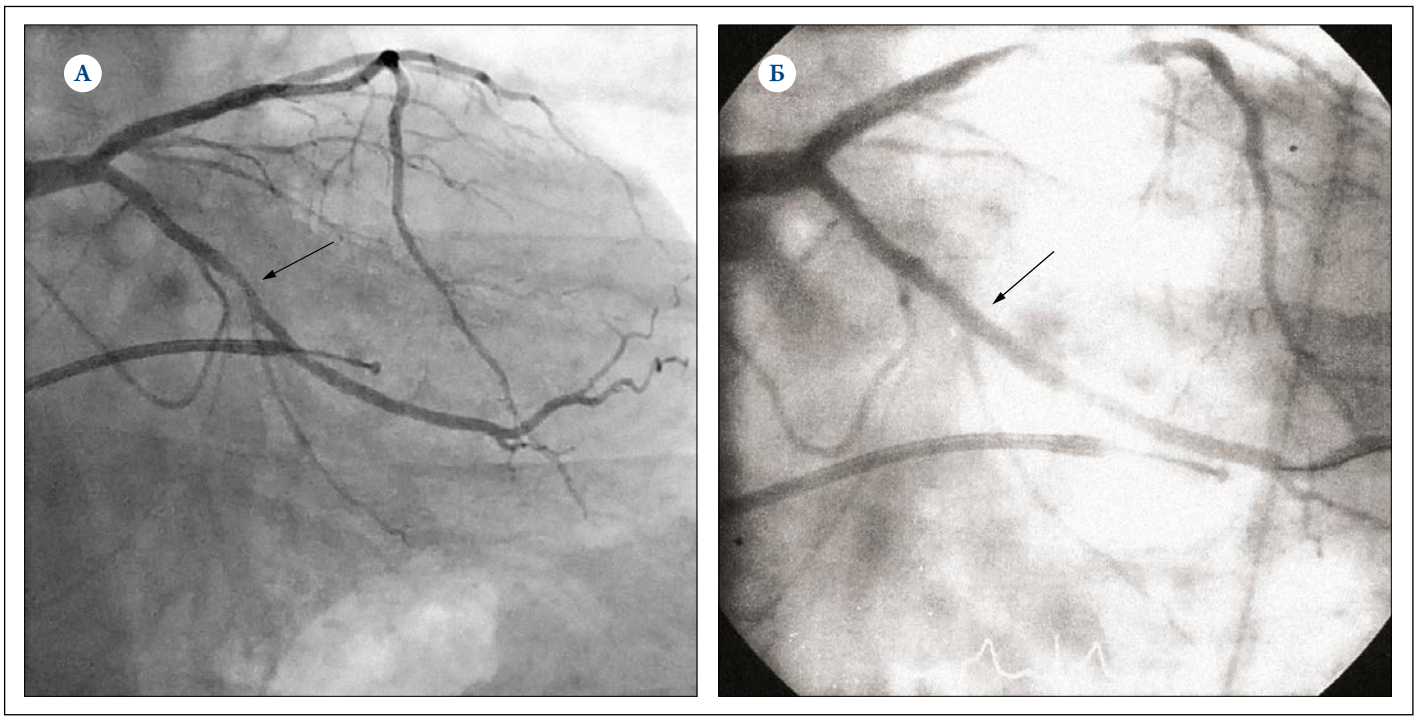

Рис. 4. Результаты коронарографии больного Д., 60 лет, с присоединением ишемической болезни сердца (А) и после коррекции коронарного кровотока (Б).

Правый тип коронарного кровоснабжения. Ствол левой КА не изменен. Передняя нисходящая артерия в средней трети стенозирована до 40%. Огибающая артерия в средней трети стенозирована на 70%. Интермедиарная артерия стенозирована в устье на 60%. Правая КА с неровностями контуров. Заключение: Атеросклероз КА (до реваскуляризации). Восстановление кровотока по огибающей артерии после стентирования.

с матриксной металлопротеиназой 3 (MMP53) – вариантом 5/5, эндотелином 1 (ген *EDN1*) – вариантом G/G, и химазой (ген *CMP1*) – вариантами A/G, G/G (p<0,5). С учетом выявленных тенденций необходимо проведение дальнейших исследований с увеличением объема выборок.

Анализируя результаты проспективных исследований, характеризующих такую нозологию, как ГКМП, следует отметить, что нет полноценных статистических данных по сопутствующей патологии при этом заболевании, в том числе по сочетанию с ИБС. Полученные в исследовании результаты при многолетнем наблюдении указывают, что присоединение атеросклеротического поражения коронарного русла приводит к существенному ухудшению прогноза основного заболевания.

При оценке результатов многоцентровых исследований отмечено, что в 10% случаев возможно сочетание ГКМП и ИБС [9]. В связи с возможностями интервенционных методов и медикаментозной коррекции течения ГКМП продолжительность жизни больных с данной патологией увеличилась, что позволило наблюдать присоединение у них целого ряда заболеваний, в том числе другого грозного заболевания – ИБС. Результаты, полученные при многолетнем наблюдении, указывают, что присоединение атеросклеротического поражения коронарного русла приводит к существенному ухудшению состояния больных и прогноза основного заболевания. При этом в первую очередь развивается более высокий функциональный класс стенокардии, которая в данном случае имеет смешанный генез, присоединяются и усугубляются нарушения ритма и проводимости, при которых требуется коррекция, в том числе проведение абляции, постановки ЭКС и КД. Большие трудности при этом отмечены при подборе адекватной терапии, так как использование нитратов, ингибиторов ангиотензинпревращающего фермента и антагонистов рецепторов ангиотензина II противопоказано при обструктивных вариантах ГКМП.

Особенности дифференциальной диагностики обусловлены схожей клинической симптоматикой, так как «коронарная симптоматика» свойственна больным при гипертрофиях и обусловлена целым рядом причин, включая мышечные мостики. Следует отметить заинтересованность эндотелия, повышение жесткости сосудистой стенки в формировании ишемии при ГКМП, что нуждается в дальнейшем изучении. Анализируя полученные результаты, можно отметить, что при оценке структуры генотипов полиморфизмов генов-модификаторов у больных ГКМП наиболее достоверные корреляции получены с метаболическими нарушениями и ИБС. Выявлена заинтересованность системы эндотелина в формировании факторов риска развития ИБС и присоединения ИБС при ГКМП. Генетические маркеры наличия и роста эпизодов ишемии у больных ГКМП (n=61; p≤0,05) указывают на роль системы эндотелина, матриксных металлопротеиназ, коррелирующих со степенью фиброза и уровнем химазы, характеризующей ренин–ангиотензин–альдостероновую систему.

По результатам длительных, более 25 лет, наблюдений пациентов с ГКМП выявлено, что возможно присоединение ИБС. Атеросклеротическое поражение коронарного русла существенно усугубляет течение и прогноз ГКМП, создает дополнительные сложности в выборе тактики ведения таких больных. Доказано, что наличие эпизодов ишемии у больных ГКМП является прогностически неблагоприятным фактором и увеличивает риск ВСС у этой группы больных. Особые трудности встречаются при подборе терапии, прежде всего, при обструктивных вариантах ГКМП.

Следует отметить, что полученные данные носят описательный характер и требуют дальнейшего изучения и анализа, так как сопутствующая патология во многом может влиять на течение ГКМП.

***Конфликт интересов**. Все авторы заявляют об отсутствии потенциального конфликта интересов, требующего раскрытия в данной статье.*

Сведения об авторах:

ФГАОУ ВО «Первый Московский государственный медицинский университет им. И. М. Сеченова» Минздрава РФ (Сеченовский Университет), Москва

Кафедра госпитальной терапии № 1 лечебного факультета

Беленков Ю. Н. – д.м.н., проф., акад. РАН, зав. кафедрой.

Привалова Е. В. – д.м.н., проф. кафедры.

Каплунова В. Ю. – д.м.н., доцент кафедры

Шакарьянц Г. А. – к.м.н., ассистент кафедры.

Кожевникова М. В. – к.м.н., ассистент кафедры.

Ильгисонис И. С. – к.м.н., ассистент кафедры.

Научно-исследовательский отдел НОК центр «Метаболический синдром» НИЦ

Хабарова Н. В. – к.м.н., ст. н.с. отдела.

Отделение кардиологии № 1 Университетской клинической больницы № 1
Найманн Ю. И. – к.м.н., зав. отделением.
Шакарьянц В. А. – студентка 5 курса лечебного факультета.
E-mail: shakaryants@bk.ru

Information about the author:
I. M. Sechenov First Moscow State Medical University, Moscow, Russia
Gayane A. Shakaryants – PhD.
E-mail: shakaryants@bk.ru

ЛИТЕРАТУРА/REFERENCES

1. Bonne G. Familial Hypertrophic Cardiomyopathy: from mutations to functional defect. Circulation Res 1998;83:580–559.
2. Biondi B., Fazio S., Palmieri E. A. et al. Effects of subclinical hyperthyroidism from levo-thyroxine on cardiac morphology and function. Cardiology 1999;44:443–449.
3. Gundersen T., Paulsen A. Q., Gallefoss F., Aslaksen B. B. Hypothyroid cardiomiopathy an under diagnosed cause of heart failure. Tidsskr Nor Laegeforen 1990;15 (110):1948–1951.
4. Belenkov Yu. N., Privalova E. V., Kaplunova V. Yu. Hypertrophic cardiomyopathy: guidelines for doctors. Moscow: Geotar Media, 2011, 392 p. Russian (Беленков Ю. И., Привалова Е. В., Каплунова В. Ю. Гипертрофическая кардиомиопатия: руководство для врачей. М.: ГЭОТАР-Медиа, 2011, 392 с.).
5. Maron B. J. Hypertrophic cardiomyopathy. Lancet 1997;350:127–133.
6. Danilenko N. V., Verchenko E. G., Leontieva I. V., Litvinova I. S. Life-threatening risk factors in children with hypertrophic cardiomyopathy. Journal of arrhythmology 2000;18:26–27. Russian (Даниленко Н. В., Верченко Е. Г., Леонтьева И. В., Литвинова И. С. Факторы риска жизнеугрожаемых состояний при гипертрофической кардиомиопатии у детей. Вестник аритмологии 2000;18:26–27).
7. Krylova N. S., Gaidukova N. I., Khashieva F. M., Poteshkina N. G. Apical hypertrophic cardiomyopathy: case report. The Journal of General Medicine 2012;4:109–116. Russian (Крылова Н. С., Гайдукова Н. И., Хашиева Ф. М., Потешкина Н. Г. Сложности диагностики апикальной формы гипертрофической кардиомиопатии. Клиническое наблюдение. Лечебное дело 2012;4:109–116).
8. Moiseev V. S., Kiyakbaev G. K. Cardiomyopathy and myocarditis. Moscow: Geotar Media, 2011, 352 p. Russian (Моисеев В. С., Киякбаев Г. К. Кардиомиопатии и миокардиты. М: ГЭОТАР-Медиа, 2011;352 с.).
9. Cardiomyopathy. In: Cardiology national clinical guidelines. Moscow: Geotar media 2007;887–900. Russian (Кардиомиопатии. В кн.: Кардиология. Национальное руководство. М.: ГЭОТАР-Медиа 2007;887–900).
10. Lewis J. F., Maron B. J. Hypertrophic cardiomyopathy characterized by marked hypertrophy of the posterior left ventricular free wall: significance and clinical implication. J Am Coll Cardiol 1991;18 (2):421–428.
11. Megevand A., Ingles J., Richmond D. R., Semsarian C. Long-term follow-up of patients with obstructive hypertrophic cardiomyopathy treated with dual-chamber pacing. Am J Cardiol 2005;95:991–993.
12. Otto M. Hess. Risk stratification in hypertrophic cardiomyopathy. J Am Coll Cardiol 2003;2:880–881.
13. Villano A., Di Franco A., Nerla R. et al. Effects of ivabradine and ranolazine in patients with microvascular angina pectoris. Am J Cardiol 2013;112 (1):8–13.
14. Rigkova D. V., Nifontov E. M., Tutin L. A. Positron emission tomography application for myocardial blood flow and coronary flow reserve measurement in patients with cardiovascular pathology. Arterial hypertension 2003;3 (12):200–211. Russian (Рыжкова Д. В., Нифонтов Е. М., Тютин Л. А. Позитронно-эмиссионная томография, как метод неинвазивной оценки миокардиального кровотока и коронарного резерва у пациентов с сердечно- сосудистой патологией (литературный обзор). Артериальная гипертензия 2003; 3 (12):200–211).
15. Mohlenkamp S., Hort W., Ge J., Erbel R. Update on Myocardial Bridging. Circulation 2002;106:2616–2622.
16. Bose D., Philipp S. High-Resolution Imaging of Myocardial Bridging. New Engl J Med 2008;4:358–392.
17. Alegria J. R., Herrmann J., Holmes D. R. et al. Myocardial bridging. Eur Heart J 2005;26:1159–1168.
18. Akdemir R., Gunduz H., Emiroglu Y., Uyan C. Myocardial bridging as a cause of acute myocardial infarction: a case report. BMC Cardiovascular Disorders 2002;15 (2):116–134.
19. Reyman H. C. Diss, de vasis cordis propriis. Bibl Anat 1937;2:359–379.
20. Geiringer E. The mural coronary. Am Heart J 1951;41:359–368.
21. Angelini P., Tivellato M., Donis J. et al. Myocardial bridges: a review. Prog Cardiovasc Dis 1983;26:75–88.
22. Binet J., Piot C. et al. Pont myocardique comprimant l'artère interventriculaire antérieure: a propos d'un cas opéré avec succès. Arch. Mal Coeur 1975;68:87–90.
23. Noble J., Bourassa M. G., Petitclerc R., Dyrda Y. Myocardial bridging and milking effect of the left anterior descending coronary artery: normal variant or obstruction? Am J Cardiol 1976;37:993–999.
24. Weiler G., Risse M. New aspects concerning the morphology and significance of coronary muscle bridges. Cardiovasc Pathol 1994;1 (3):51–55.
25. Ishii T., Asuwa N., Masuda S. et al. The effects of a myocardial bridge on coronary atherosclerosis and ischemia. J Pathol 1998;185:4–9.
26. Korotaev D. A. Myocardial bridging. Circulation pathology and cardiac surgery 2012;1:85–89. Russian (Коротаев Д. А. Миокардиальные мостики: современное состояние проблемы. Патология кровообращения и кардиохирургия 2012;1:85–89).
27. Polacek P., Kralove H. Relation of myocardial bridges and loops on the coronary arteries to coronary occlusions. Am Heart J 1961;61:44–52.
28. Hongo Y., Tada H., Ito K. et al. Augmentation of vessel squeezing at coronary-myocardial bridge by nitroglycerin: study by quantitative coronary angiography and intravascular ultrasound. Am Heart J 1999;138:345–350.
29. Belenkov Yu. N., Privalova E. V., Kaplunova V. Yu. et al. Neurohumoral and genetic markers of hypertrophic cardiomyopathy), Moscow: Knorus, 2015, p.192. Russian (Беленков Ю. Н., Привалова Е. В., Каплунова В. Ю. и др. Нейрогуморальные и генетические маркеры гипертрофической кардиомиопатии. М: КНОРУС, 2015).

Поступила 04.07.17 (Received 04.07.17)