DOI: 10.18087/cardio.2017.10.10032

Гуля М. О.[1,2], Завадовский К. В.[1,2], Андреев С. Л.[1], Александрова Е. А.[1], Лишманов Ю. Б.[1,2]
[1] ФГБНУ «НИИ кардиологии», «Томский национальный исследовательский медицинский центр РАН», Томск
[2] ФГАОУ «Национальный исследовательский Томский политехнический университет», Томск

Перфузионно-метаболическая сцинтиграфия миокарда в прогнозе ремоделирования левого желудочка после комплексного хирургического лечения ишемической кардиомиопатии

Ключевые слова: ишемическая кардиомиопатия, сцинтиграфия миокарда, повторное ремоделирование, хирургическая реконструкция левого желудочка.

Ссылка для цитирования: Гуля М. О., Завадовский К. В., Андреев С. Л., Александрова Е. А., Лишманов Ю. Б. Перфузионно-метаболическая сцинтиграфия миокарда в прогнозе ремоделирования левого желудочка после комплексного хирургического лечения ишемической кардиомиопатии. Кардиология. 2017;57(10):56–64.

Резюме

Цель исследования. Оценка возможностей использования перфузионно-метаболической сцинтиграфии миокарда для прогноза повторного ремоделирования левого желудочка (ЛЖ) после комплексного хирургического лечения больных ишемической кардиомиопатией (ИКМП). *Материалы и методы.* В исследование включены 32 пациента (средний возраст 56±7 лет) с ИКМП, которым была проведена комплексная хирургическая коррекция дисфункции ЛЖ (реваскуляризация миокарда, реконструкция полости ЛЖ и восстановление запирательной функции митрального клапана). Перед операцией больным выполняли сцинтиграфию сердца с ^{99m}Тс-метоксиизобутилизонитрилом в покое (для оценки перфузии) и с ^{123}I-фенилметилпентадекановой кислотой (для оценки метаболизма миокарда). Клинический статус и объемные показатели ЛЖ оценивали до операции, в раннем (до 4 нед) и отдаленном (через 12 мес) послеоперационном периоде. *Результаты.* Через 12 мес после вмешательства больные были подразделены на 2 группы: 1-я – 18 пациентов с положительным эффектом от операции, у которых процесс ремоделирования ЛЖ был остановлен (через год конечный систолический индекс – КСИ ЛЖ уменьшился, сохранился на прежнем уровне или увеличился <15% по сравнению с ранним послеоперационным периодом); 2-я – 14 пациентов, у которых, несмотря на успешное проведение операции, ремоделирование ЛЖ прогрессировало (увеличение КСИ ЛЖ ≥15% по сравнению с ранним послеоперационным периодом). По объемным показателям ЛЖ и клиническому статусу до операции и в раннем послеоперационном периоде группы были сопоставимы. Достоверные различия выявлены по следующим исходным сцинтиграфическим показателям: дефект метаболизма на отсроченных изображениях – 26,5% (20,6%; 32,4%) и 38,2% (16,2%; 44,1%; p=0,02), перфузионно-метаболическое несоответствие (ПМН) на ранних – 5,9% (–5,9%; 7,4%) и –1,5% (–7,4%; 1,5%; p=0,02) и отсроченных – 14,7% (5,9%; 27,9%) и 4,4% (2,9%; 7,4%; p<0,0001) сканах. Наибольшая площадь под ROC-кривой оказалась у методики определения ПМН на отсроченных сканах (AUC=0,778; p<0,0001). Размер ПМН ≥12% позволяет прогнозировать положительный эффект хирургического лечения с чувствительностью и специфичностью 100 и 56% соответственно. *Заключение.* Данные, полученные при проведении перфузионно-метаболической сцинтиграфии миокарда больным ИКМП до комплексной хирургической коррекции, могут быть использованы в качестве одного из прогностических признаков повторного ремоделирования сердца в послеоперационном периоде.

Gulya M. O.[1,2], Zavadovsky K. V.[1,2], Andreev S. L.[1], Alexandrova E. A.[1], Lishmanov Yu. B.[1,2]
[1] Cardiology Research Institute, Tomsk, Russia
[2] National Research Tomsk Polytechnic University, Tomsk, Russia

Perfusion-Metabolic Myocardial Scintigraphy in Prognosis of Left Ventricular Remodeling After Complex Surgical Treatment of Ischemic Cardiomyopathy

Keywords: ischemic cardiomyopathy; myocardial scintigraphy; reverse remodeling; surgical ventricular restoration.

For citation: Gulya M.O., Zavadovsky K.V., Andreev S.L., Alexandrova E.A. Lishmanov Yu.B. Perfusion-Metabolic Myocardial Scintigraphy in Prognosis of Left Ventricular Remodeling After Complex Surgical Treatment of Ischemic Cardiomyopathy. Kardiologiia. 2017;57(10):56–64.

Summary

Purpose. To study capabilities of perfusion-metabolic myocardial scintigraphy for prediction of the left ventricular (LV) reverse remodeling after comprehensive surgical treatment of ischemic cardiomyopathy (ICMP). *Methods*. The study included ICMP patients aged 56±7 years (n=32) who underwent surgical correction of LV dysfunction (myocardial revascularization, LV reconstruction, and mitral valve restoration). Inclusion criteria were significant coronary artery disease; myocardial infarction; New York Heart Association (NYHA) class III–IV heart failure; LV ejection fraction (EF) ≤45%; LV end-systolic index (ESI) >60 mL/m^2; and LV akinesia or dyskinesia according to echocardiography. Before surgery all patients were subjected to scintigraphy with ^{99m}Tc-MIBI (to assess perfusion) and with ^{123}I-BMIPP (to assess myocardial metabolism). Scintigraphy results were expressed as median and lower; upper quartile (Me [lQ; hQ]). The clinical status and ventricular volume indicators were evaluated before surgery, in the early post-operative period (up to 4 weeks), and in the late post-operative period (12 months). *Results*. At 12 months after intervention patients were divided into two groups: group 1 comprised patients (n=18) with beneficial outcome of the operation that stopped LV remodeling (ESI decreased, remained unchanged, or increased by <15% compared with early postoperative period. Group 2 comprised patients (n=14) in whom LV remodeling progressed despite successful surgery (ESI increased ≥15% compared with early postoperative period). Groups did not significantly differ by preoperative echocardiography data and clinical status. Significant differences were found in the following scintigraphic parameters: metabolic defect on delayed images (26.5% [20.6%; 32.4%] vs. 38.2% [16.2%; 44.1%], p=0.02), and perfusion-metabolic mismatch (PMM) on early (5.9% [- 5.9%; 7.4%] vs. 1.5% [- 7.4%, 1.5%], p=0.02,) and on delayed (14.7% [5.9%; 27.9%] vs. 4.4% [2.9%; 7.4%], p <0.0001) scans in groups 1 and 2, respectively. PMM on delayed scans had the largest area under the ROC-curve (AUC=0.778, p<0.0001). PMM cutoff value of 12% allowed to predict the efficacy of comprehensive surgical treatment for LV dysfunction with sensitivity and specificity of 100 and 56%, respectively. *Conclusion*. In patients with ICMP results of myocardial perfusion-metabolic scintigraphy can be used in prognostication of reverse cardiac remodeling in the postoperative period.

Самой частой причиной развития систолической дисфункции левого желудочка (ЛЖ) является прогрессирующая ишемическая болезнь сердца (ИБС) с предшествующим инфарктом миокарда (ИМ) в анамнезе [1]. Термин «ишемическая кардиомиопатия» (ИКМП), предложенный в 1970 г. G. Burch и соавт. [2], в настоящее время подразумевает патологическое состояние миокарда, развивающееся на фоне обструктивного атеросклеротического поражения коронарных артерий (КА) и сопровождающееся дилатацией камер сердца и клиническими симптомами прогрессирующей хронической сердечной недостаточности (ХСН) [3, 4]. Частота развития ИКМП у больных ИБС, по данным разных авторов, варьирует от 10 до 35% [5, 6]. Особое значение проблеме ИКМП придает то, что среди пациентов с различными формами кардиомиопатий именно данная группа имеет наихудший прогноз [7].

Современная концепция комплексного хирургического лечения пациентов с ИКМП предполагает максимальную реваскуляризацию миокарда, реконструкцию полости ЛЖ и восстановление функции митрального клапана (МК) в случае его недостаточности, так называемая концепция triple V strategy (vessel, valve and ventricle) [8]. Однако у некоторых оперированных пациентов происходит повторное ремоделирование сердца и прогрессирование ХСН в отдаленном послеоперационном периоде, т. е. возвращение к исходным (дооперационным) показателям размеров и функциональной способности органа [9–11]. Проблема отсутствия положительного результата при комплексном хирургическом лечении больных ИКМП в подобных случаях является актуальным вопросом современной кардиологии. Большинство исследований по оценке прогноза повторного ремоделирования ЛЖ после указанного лечения ИКМП посвящены определению объема жизнеспособного миокарда с использованием различных методов лучевой визуализации. Есть основания считать, что комплексная радиоизотопная диагностика состояния перфузии и метаболизма миокарда обладает высокой информативностью в оценке жизнеспособного миокарда перед его хирургической реваскуляризацией [12, 13].

Одним из наиболее востребованных радиофармпрепаратов (РФП), позволяющих визуально и количественно оценить энергетическое состояние миокарда, является фенилметилпентадекановая кислота, меченая ^{123}I (^{123}I-ФМПДК) [14, 15]. Оптимальным же РФП, позволяющим оценить перфузию миокарда, считается комплекс ^{99m}Tc-метоксиизобутилизонитрил (^{99m}Tc-МИБИ). Однако, анализируя как зарубежную, так и отечественную научную литературу, можно встретить лишь единичные работы [16], посвященные сочетанному применению данных РФП для прогностической оценки состояния миокарда у пациентов, которым планируется реконструктивное вмешательство на ЛЖ.

Цель исследования: изучить возможность использования перфузионно-метаболической сцинтиграфии миокарда для прогноза повторного ремоделирования ЛЖ после комплексного хирургического лечения больных ИКМП.

Материал и методы

В исследование включены 32 пациента с ИКМП, которым в отделении сердечно-сосудистой хирургии НИИ кардиологии была проведена комплексная хирургическая коррекция дисфункции ЛЖ (реваскуляризация миокарда, реконструкция полости ЛЖ и восстановление запира-

Таблица 1. Клиническая характеристика пациентов с ИКМП, включенных в исследование

Показатель		Значение
Средний возраст, годы		56±7
Пол (мужчины/женщины)		30/2
Число ИМ в анамнезе	1	23 (72%)
	2	7 (22%)
	3	2 (6%)
ФК ХСН		2,86±0,4
ФК стенокардии	Без стенокардии	1 (3%)
	I	3 (9%)
	II	7 (22%)
	III	20 (63%)
	IV	1 (3%)
Число пораженных атеросклерозом КА	однососудистое	11 (34%)
	двусосудистое	9 (28%)
	трехсосудистое	12 (38%)
КДИ ЛЖ, мл/м^2		118,6±24,2
КСИ ЛЖ, мл/м^2		76,7±15,57
ФВ ЛЖ, %		36±9
Митральная недостаточность	0	6 (19%)
	I	14 (44%)
	II	10 (31%)
	III	2 (6%)
	IV	0
СДПЖ, мм рт. ст.		43,8±10,21
Гипертоническая болезнь		26 (81%)
Сахарный диабет		5 (16%)
Ожирение		7 (22%)
Периферический атеросклероз		11 (19%)
Риск по шкале EURO Score		4,24±2,44

Здесь и в табл. 2: ИКМП – ишемическая кардиомиопатия; ИМ – инфаркт миокарда; ФК – функциональный класс; ХСН – хроническая сердечная недостаточность; ЛЖ – левый желудочек; КСИ ЛЖ – конечный систолический индекс левого желудочка; КДИ ЛЖ – конечный диастолический индекс левого желудочка; ФВ ЛЖ – фракция выброса левого желудочка; СДПЖ – систолическое давление в правом желудочке.

тельной функции МК при необходимости). Клиническая характеристика пациентов представлена в табл. 1.

Критерии включения пациентов в исследование: атеросклеротическое поражение КА (стеноз более 75% ствола левой КА либо проксимальный стеноз передней нисходящей артерии и/или стенозы более 75% двух и более КА); один и более ИМ в анамнезе; ХСН II–IV функционального класса (ФК) по классификации Нью-Йоркской ассоциации сердца (NYHA); фракция выброса (ФВ) ЛЖ <45%; конечный систолический индекс (КСИ) ЛЖ более 60 мл/м^2; наличие участков а- и дискинезии ЛЖ по данным эхокардиографии (ЭхоКГ). Критерии исключения: наличие органических пороков сердца ревматической и инфекционной этиологии; острый ИМ; правожелудочковая недостаточность; острое нарушение мозгового кровообращения; наличие абсолютных противопоказаний к хирургическому лечению в условиях искусственного кровообращения.

Диагноз основного заболевания устанавливали на основании полного комплекса клинико-лабораторных и инструментальных исследований, включавшего оценку клинического статуса с определением ФК ХСН по NYHA, стандартные лабораторные анализы, тест с 6-минутной ходьбой, 12-канальную электрокардиографию, ЭхоКГ в сочетании с допплерографией. Всем пациентам была выполнена хирургическая реконструкция ЛЖ в различных комбинациях с реваскуляризацией миокарда. Из них методика по V. Dor была использована у 14 (44%) больных, по L. Menicanti – у 12 (37%), линейная вентрикулопластика у 6 (19%).

Клиническое и лабораторное обследование пациентов выполняли до хирургического лечения, в раннем (до 4 нед) и отдаленном (через 12 мес) периоде после операции.

У всех пациентов методами радионуклидной индикации были изучены метаболизм и перфузия миокарда перед выполнением хирургического вмешательства. Перфузионную однофотонно-эмиссионную компьютерную томографию (ОФЭКТ) миокарда с ^{99m}Tc-МИБИ выполняли в состоянии функционального покоя через 2 ч после внутривенной инъекции 740–925 МБк РФП. Метаболическую томосцинтиграфию миокарда с ^{123}I-ФМПДК проводили через 3–4 дня после оценки перфузии. Запись метаболической ОФЭКТ осуществляли через 15 мин (раннее исследование) и через 4 ч (отсроченное исследование) после инъекции 111–370 МБк ^{123}I-ФМПДК. Лучевая нагрузка не превышала предельно допустимую дозу.

В процессе регистрации сцинтиграфических данных детекторы устанавливали под углом 90° друг к другу. Поворот детекторов вокруг продольной оси тела пациента составлял 180°. Для каждого детектора регистрировали 16 проекций (всего 32) по 30 с каждая в матрицу размером 64×64 пикселя с использованием параллельного высокоразрешающего коллиматора для низких энергий и настройкой гамма-камеры на фотопик ^{99m}Tc – 140 кэВ или ^{123}I – 159 кэВ с шириной окна дифференциального дискриминатора 20%. Все сцинтиграфические исследования выполняли на гамма-камере «Forte» (Philips Medical Systems, Netherlands) в лаборатории радионуклидных методов исследования НИИ кардиологии. Обработку полученных сцинтиграмм проводили при помощи пакетов прикладных программ JetStream® Workspace Release 3.0 (Philips Medical Systems, Netherlands). Реконструкцию сечений сердца по короткой и длинным осям осуществляли при помощи программы AutoSPECT+, анализ полученной информации – с использованием специализированной программы AutoQuant. Оценку вклю-

чения РФП в миокард ЛЖ проводили с использованием 17-сегментарной модели ЛЖ. Согласно рекомендациям Европейского общества ядерной медицины [17], нарушения аккумуляции радионуклидных индикаторов в миокарде выражали интегральным показателем, называемым «дефект перфузии» или «дефект метаболизма», который позволяет одновременно оценить как площадь области сниженного накопления РФП, так и интенсивность его включения в каждом из 17 сегментов полярной карты миокарда ЛЖ. Выраженность локальных нарушений перфузии или метаболизма ЛЖ представляли в баллах, которые рассчитывали следующим образом: 0 – аккумуляция РФП в миокард более 70% от максимального; 1 – незначительно (55–70%) выраженные, 2 – умеренно (40–55%) выраженные, 3 – выраженные (25–40%) и 4 – резко выраженные (менее 25%) дефекты накопления индикатора. Дефекты перфузии и метаболизма, представленные в процентах от максимально возможной гипоперфузии (или гипометаболизма) в каждом сегменте, определяли путем деления суммарного количества баллов на 68, что соответствует максимальной сумме баллов в каждом из 17 сегментов (17×4). Показатель, отражающий перфузионно-метаболическое несоответствие (ПМН), вычисляли путем вычитания среднего значения размера дефекта аккумуляции метаболического агента из среднего размера дефекта накопления перфузионного РФП в каждом из 17 сегментов миокарда ЛЖ.

Статистическую обработку данных выполняли при помощи пакета программ SPSS Statistics 20.0. Результаты представлены в виде среднего арифметического ± стандартное отклонение (M±SD) для нормального распределения признака, в виде медианы и верхнего и нижнего квартилей – Me (lQ; hQ) для показателей, не подчиняющихся закону нормального распределения. Достоверность межгрупповых различий оценивали с использованием непараметрических критериев Вилкоксона и Манна–Уитни, взаимосвязь признаков – по критерию Спирмена. Статистически значимыми считали различия при $p<0,05$. Для нахождения дифференциальной границы между исследуемыми величинами в независимых выборках и сравнения диагностической эффективности исследуемых в работе методик проводился ROC-анализ. Показатель информативности диагностического теста получали путем определения площади под ROC-кривой (Area Under Curve, AUC). Коэффициент площади под кривой, находящийся в интервале 0,9–1,0, рассматривали как показатель наивысшей информативности диагностического метода; 08–0,9 – хорошей; 0,7–0,8 – приемлемой; 0,6–0,7 – слабой; 0,5–0,6 – чрезвычайно слабой. Показатель AUC, равный 0,5, указывал на отсутствие информативности. Отличия ROC-кривых от линии AUC=0,5 считали статистически значимыми при $p<0,05$.

Результаты

Для решения поставленных задач через 12 мес после проведенного хирургического лечения больные были подразделены на 2 группы: 1-я – 18 пациентов с положительным эффектом от операции, у которых процесс ремоделирования ЛЖ был остановлен (через год после хирургического вмешательства КСИ ЛЖ уменьшился, сохранился на прежнем уровне или увеличился не более чем на 15% по сравнению с ранним послеоперационным периодом); 2-я – 14 пациентов, у которых, несмотря на успешное проведение операции, ремоделирование ЛЖ прогрессировало (увеличение КСИ ЛЖ более чем на 15% по сравнению с ранним послеоперационным периодом).

При сравнительном анализе данных ЭхоКГ и клинического статуса до хирургического вмешательства больные сформированных групп достоверно не различались (табл. 2).

В раннем послеоперационном периоде по ЭхоКГ параметрам группы также достоверно не отличались (табл. 3).

Таким образом, в раннем послеоперационном периоде по показателям сократительной функции ЛЖ пациенты были сопоставимы.

В результате корреляционного анализа нами выявлена достоверная взаимосвязь между размером

Таблица 2. Сравнительная клиническая и эхокардиографическая характеристика больных ИКМП до проведения комплексной хирургической коррекции дисфункции ЛЖ

Показатель	1-я группа (n=18)	2-я группа (n=14)	p
Средний возраст, годы	56±5	50±13,1	0,305
ФК стенокардии	2 (2; 3)	2 (2; 3)	0,407
ФК ХСН	3 (2; 3)	3 (2; 3)	0,68
ФВ ЛЖ, %	35,65±7,89	36,45±8,78	0,122
КДИ ЛЖ, мл/м^2	120,46±25,79	116,05±22,71	0,651
КСИ ЛЖ, мл/м^2	79,18±17,63	74,87±14,51	0,633
УО, мл	80,76±12,11	81,28±12,29	0,515
Степень митральной недостаточности	1,8±1,0	1,5±0,9	0,235
СДПЖ, мм рт. ст.	43,8±10,21	44,2±11,7	0,809

Здесь и в табл. 3: УО – ударный объем.

Таблица 3. Эхокардиографическая характеристика сократительной функции левого желудочка в раннем послеоперационном периоде после комплексного хирургического вмешательства

Показатель	1-я группа (n=18)	2-я группа (n=14)	p
КСИ ЛЖ, мл/м^2	42,4±15,9	45,7±16,7	0,543
КДИ ЛЖ, мл/м^2	76,7±17,2	79,2±10,4	0,066
ФВ ЛЖ, %	46,4±9,9	43,3±9,8	0,989
УО, мл	69,8±14,0	66,0±9,7	0,374

Таблица 4. Показатели перфузии и метаболизма миокарда ЛЖ у пациентов с ИКМП

Показатель	Вся группа (n=32)	Положительный результат хирургического лечения (n=18)	Прогрессирующее ремоделирование ЛЖ (n=14)	p
ДП, %	37,5 (29,4; 47,1)	36,7 (32,4; 48,5)	38,2 (22,0; 42,6)	0,13
ДМ ранний, %	40,4 (30,1; 44,1)	39,7 (30,9; 42,6)	41,2 (26,5; 44,1)	0,59
ДМ отсроченный, %	29,4 (18,4; 38,2)	26,5 (20,6; 32,4)	38,2 (16,2; 44,1)	0,02
ПМН раннее, %	0,0 (–6,6; 5,8)	5,9 (–5,9; 7,4)	–1,5 (–7,4; 1,5)	0,02
ПМН отсроченное, %	5,9 (3,7; 16,9)	14,7 (5,9; 27,9)	4,4 (2,9; 7,4)	<0,0001

Здесь и в табл. 5: ДП – дефект перфузии; ДМ – дефект метаболизма; ПМН – перфузионно-метаболическое несоответствие.

Таблица 5. Результаты ROC-анализа показателей перфузионно-метаболической сцинтиграфии миокарда в прогнозе эффективности хирургического лечения сократительной дисфункции ЛЖ

Показатель	Значение AUC	p	Наилучшее пороговое значение	Чувствительность, %	Специфичность, %
ДМ отсроченный	0,675	0,020	>35,3	57	89
ПМН раннее	0,667	0,016	≤1,5	86	56
ПМН отсроченное	0,778	<0,0001	≤11,8	100	56

AUC – area under curve – площадь под кривой.

ПМН на отсроченных сканах и динамикой конечного систолического объема (r=–0,33; p<0,05), а также динамикой ФВ ЛЖ (r=0,31; p<0,05) после операции. До хирургического лечения пациенты, вошедшие в наше исследование, по размеру дефекта перфузии и дефекта метаболизма на ранних сканах достоверно не различались между группами положительного эффекта хирургического лечения и группой, в которой ремоделирование ЛЖ продолжилось. Группы достоверно различались только по следующим исходным сцинтиграфическим показателям: дефект метаболизма на отсроченных изображениях, ПМН на ранних и отсроченных сканах (табл. 4).

Для определения тех значений сцинтиграфических индексов, при которых чувствительность и специфичность указанных методик в прогнозировании эффективности комплексного хирургического лечения дисфункции ЛЖ оказываются максимальными, нами был выполнен ROC-анализ (табл. 5).

Учитывая, что наибольшая площадь под ROC-кривой оказалась у методики определения ПМН с отсроченными сканами, мы считаем, что оценка именно данного показателя является наиболее приемлемой в прогнозе эффективности хирургического лечения.

Клинический пример № 1.

Больной В., 52 года. Диагноз основной: ИБС: стенокардия напряжения, ФК III. Стенозирующий атеросклероз КА. Постинфарктный кардиосклероз (2005, 2007). Хроническая аневризма ЛЖ. Пароксизмальная форма фибрилляций предсердий. ХСН I стадии, ФК III. Фоновый: Гипертоническая болезнь (ГБ) III стадии, риск 4. Сопутствующий: хронический гастрит, ремиссия.

При прямой коронарографии установлено наличие атеросклеротического поражения в средней трети передненисходящей артерии со стенозом до 50%, в проксимальном отделе огибающей артерии – стеноз 70–75%, стеноз ветви тупого края до 100%, правой КА до 100%. По данным ЭхоКГ: выраженная дилатация ЛЖ со снижением его сократимости (ФВ ЛЖ 29%, КСИ ЛЖ 89 мл/м^2, КДИ ЛЖ 125 мл/м^2). Мешотчатая фиброзно-мышечная аневризма верхушки сердца. Гипокинезия заднебазального сегмента, нормокинезия остальных сегментов. Митральная регургитация 1–2-й степени.

По результатам сцинтиграфии миокарда с ^{123}I-ФМПДК на ранних сканах имеется дефект метаболизма около 41%, на отсроченных – 29%. По данным перфузионной сцинтиграфии миокарда с ^{99m}Tc-МИБИ визуализируется дефект накопления индикатора около 47%. Размер ПМН по данным раннего сканирования составил 6%, отсроченного – 18%. Значение ПМН оказалось более 12%, что позволяет прогнозировать благоприятный эффект хирургической коррекции инотропной дисфункции ЛЖ. На рис. 1 отражены полярные карты сцинтиграфии миокарда больного В. до проведения комплексного хирургического лечения.

По данным метаболической сцинтиграфии миокарда на ранних изображениях (А) имеет место обширная зона гипометаболизма верхушки, задней и боковой стенок, а также средних отделов переднеперегородочной, передней и переднебоковой областей ЛЖ ~41% (стрелки). На отсроченных сканах (Б) отмечается уменьшение размеров зоны гипометаболизма до ~29% за счет улучшения метаболической активности миокарда в указанных областях, преимущественно в области средних отделов переднеперегородочной области, задней стенки,

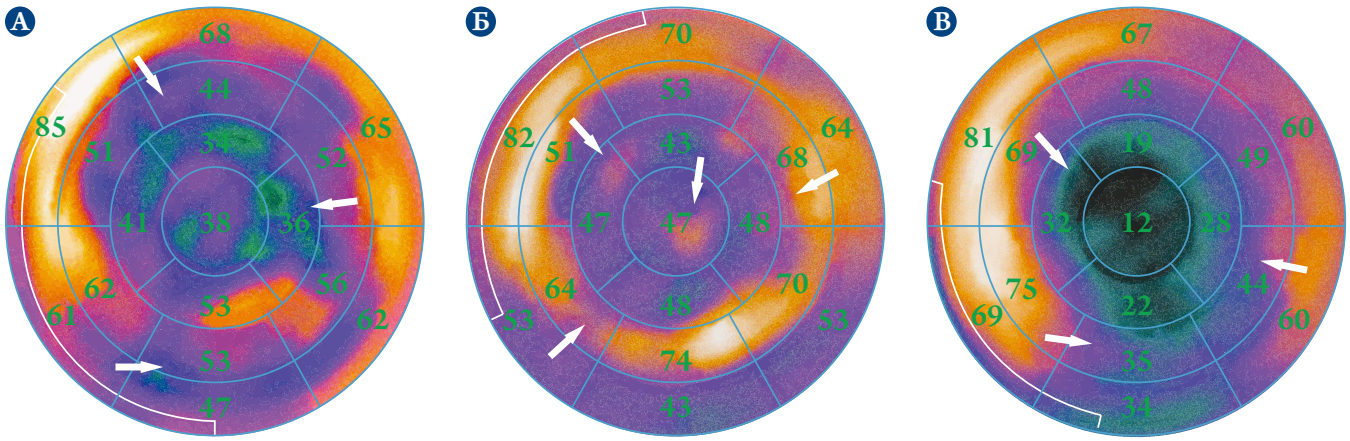

Рис. 1. Полярные карты ЛЖ пациента с положительным результатом комплексного хирургического лечения ИКМП, полученные при выполнении ОФЭКТ миокарда с ^{123}I-ФМПДК (А – раннее исследование, Б – отсроченное исследование) и ^{99m}Tc-МИБИ (В).

Здесь и на рис. 2: ЛЖ — левый желудочек. Пояснения в тексте.

а также верхушечных сегментов (стрелки). По данным перфузионной сцинтиграфии миокарда в покое имеет место обширная зона гипо- и аперфузии верхушки, задней и заднебоковой стенок ЛЖ, а также гипоперфузия средних отделов передней и боковой стенок, средних и базальных отделов переднебоковой области ЛЖ ~47% (стрелки). Размер перфузионно-метаболического несоответствия по данным раннего сканирования составляет 6%, отсроченного – 18%.

Пациенту была выполнена операция аортокоронарного шунтирования (АКШ) правой КА, артерии тупого края, маммарокоронарного шунтирования (МКШ) передней нисходящей артерии, резекция аневризмы и пластика ЛЖ по Дору. В раннем послеоперационном периоде (19-й день после вмешательства) общая сократимость ЛЖ, по данным ЭхоКГ, была в пределах нормы – ФВ ЛЖ 58%, КСИ ЛЖ 31 мл/м^2, КДИ ЛЖ 75 мл/м^2.

При контрольной госпитализации через 12 мес пациент субъективно чувствовал себя хорошо, ФК стенокардии I, ХСН ФК I по NYHA. По данным ЭхоКГ, общая сократимость ЛЖ в норме – ФВ ЛЖ 61%, КСИ ЛЖ 23 мл/м^2, КДИ ЛЖ 58 мл/м^2. У данного пациента эффект хирургического вмешательства был расценен как положительный.

Клинический пример № 2.

Больной К., 55 лет. Диагноз основной: ИБС: стенокардия напряжения, ФК III. Стенозирующий атеросклероз КА. Постинфарктный кардиосклероз (2003) Хроническая аневризма ЛЖ. ХСН IIA стадии, ФК III по NYHA. Фоновый: ГБ II стадии, риск 4.

По результатам коронаровентрикулографии установлено атеросклеротическое поражение в проксимальной и средней третях передненисходящей артерии со стенозированием более 75%, второй ветви тупого края более 50%, правой КА до 15%. По данным ЭхоКГ, выявлены дилатация ЛЖ, снижение его сократимости (ФВ ЛЖ 42%, КСИ ЛЖ 64 мл/м^2, КДИ ЛЖ 109 мл/м^2). А-, дискинезия верхушки – аневризма. Митральная регургитация I степени. По данным метаболической сцинтиграфии миокарда с ^{123}I-ФМПДК, на ранних сканах выявлен дефект метаболизма около 38%, на отсроченных сканах до 43%. По данным перфузионной сцинтиграфии миокарда с ^{99m}Tc-МИБИ, в покое имеется обширная зона гипо- и аперфузии ЛЖ около 41%. ПМН, по данным раннего сканирования, имело положительное значение (3%), по данным отсроченного – отрицательное (–2%). Учитывая, что ПМН оказалось менее 12%, можно прогнозировать отсутствие эффекта хирургической коррекции относительно прогресса ремоделирования ЛЖ у данного больного. Сцинтиграммы миокарда пациента К. до проведения комплексного хирургического лечения представлены на рис. 2.

На ранних сканах имеет место обширный дефект метаболизма верхушки, средних отделов передней, переднеперегородочной, переднебоковой и задней стенок ЛЖ около 38%; на отсроченных сканах отмечается некоторое увеличение размера зоны гипометаболизма до 43% за счет вымывания радиофармпрепарата из базальных отделов передней стенки ЛЖ; по результатам перфузионной сцинтиграфии миокарда (2В) в покое отмечается зона гипо- и аперфузии верхушки, верхушки, средних отделов передней, переднеперегородочной и переднебоковой стенок ЛЖ около 47%.

Больному К. была выполнена операция: резекция аневризмы ЛЖ по Дору, МКШ передней нисходящей артерии, АКШ второй ветви тупого края. В раннем послеоперационном периоде (14-й день после вмешательства)

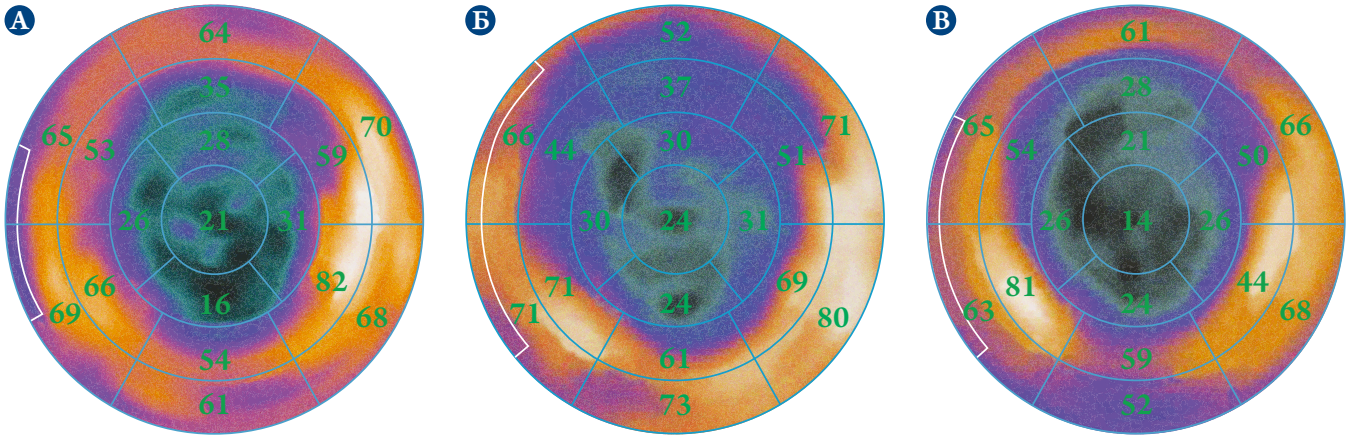

Рис. 2. Полярные карты ЛЖ пациента с неудовлетворительным результатом комплексного хирургического лечения инотропной дисфункции сердца, полученные при выполнении ОФЭКТ миокарда с ^{123}I-ФМПДК (А – раннее исследование, Б – отсроченное исследование) и ^{99m}Tc-МИБИ (В).

Пояснения в тексте.

сократимость ЛЖ по данным ЭхоКГ была в пределах нормы: ФВ ЛЖ 59%, КСИ ЛЖ 30 мл/м^2, КДИ ЛЖ 69 мл/м^2, клапаны функционируют нормально.

При повторной госпитализации через 12 мес больной отмечает уменьшение частоты приступов стенокардии, однако сохраняются одышка, повышенная утомляемость. ФК стенокардии I, ХСН 2А степени, ФК III по NYHA. По данным ЭхоКГ, ЛЖ сферической формы, общая сократимость ЛЖ снижена – ФВ ЛЖ 44%, КСИ ЛЖ 38 мл/м^2, КДИ ЛЖ 72 мл/м^2. Митральная регургитация I степени.

Таким образом, за период наблюдения, по сравнению с ранним послеоперационным периодом, произошло повторное ремоделирование миокарда ЛЖ. Приведенная сцинтиграфическая картина сочеталась с неудовлетворительным результатом хирургического лечения.

Представленные клинические примеры наглядно демонстрируют, что выполнение перфузионно-метаболической сцинтиграфии с определением размера ПМН позволяет прогнозировать эффект комплексной хирургической коррекции ИКМП.

Обсуждение

Результаты перфузионной сцинтиграфии миокарда с ^{99m}Tc-МИБИ и метаболической сцинтиграфии с ^{123}I-ФМПДК представлены в табл. 4, из которой следует, что пациенты с ИКМП имели выраженные нарушения перфузии и метаболизма ЛЖ. Размер зоны гипо- и аперфузии ЛЖ, превышающие 35%, в сочетании с его дилатацией является патогномоничным признаком ИКМП, что показано в ранних работах A. S. Iskandrian и соавт. по изучению функции сердца при помощи сцинтиграфических методик [12].

Сходные результаты получены в работе A. S. Hambye и соавт., в которой отмечено, что величина дискордантного накопления ^{123}I-ФМПДК и ^{99m}Tc-МИБИ статистически значимо коррелирует с увеличением ФВ ЛЖ ($r=0,5$; $p<0,05$) после реваскуляризации [13].

Как известно, ПМН, определенное как разница между накоплением перфузионного и метаболического агентов, соответствует зонам гибернированного миокарда [18]. По данным литературы, чувствительность и специфичность сцинтиграфической оценки ПМН с использованием ^{123}I-ФМПДК и ^{99m}Tc-МИБИ в выявлении жизнеспособного миокарда у пациентов, подвергшихся реваскуляризации, составляет 87 и 69% соответственно, а диагностическая точность 80% [13]. Согласно рекомендациям Европейского общества кардиологов [19], наличие жизнеспособных участков миокарда является наиболее значимым предиктором восстановления контрактильной функции сердца после прямой реваскуляризации миокарда (класс рекомендации I, уровень доказательности А). В то же время, по данным исследования STICH (Surgical Treatment for Ischemic Heart Failure trail), у пациентов, имеющих гибернированный миокард, не доказано преимуществ комбинированного вмешательства (коронарное шунтирование и реконструкция полости ЛЖ) по сравнению с изолированной реваскуляризацией миокарда [20]. Результаты указанного исследования вызвали широкую дискуссию в научных кругах. Так, в этой работе, основанной на анализе 1 212 больных, жизнеспособность миокарда оценили только у 774. При этом основным методом оценки жизнеспособности была ЭхоКГ с добутамином, однако данный метод не позволяет определить размеры трансмурального рубца. В 1996 г. R. Medrano и соавт. [21], исследуя эксплантированные при трансплантации сердца, сопоставили размеры и толщину рубцовых зон с результатами предоперационной ЭхоКГ и томосцинтиграфии. Оказалось,

что 40% зон а- и дискинезии содержали неизмененный миокард. Томосцинтиграфия миокарда выгодно отличается от стресс-ЭхоКГ возможностью визуализировать зоны сохранной перфузии и метаболизма даже в участках со сниженным систолическим утолщением стенки, которые при ультразвуковом исследовании могут быть идентифицированы как нежизнеспособный миокард. Так, в работе C. H. Nelson и соавт. [22] при сравнительной оценке кардиосклероза методами ЭхоКГ с добутамином и перфузионной сцинтиграфии с ^{201}Tl показано, что сократительный резерв может быть нарушен и в отсутствие клинически значимого кардиосклероза, тогда как при значительном миокардиальном фиброзе утолщение стенки может сохраняться. Таким образом, высока вероятность того, что результаты STICH могли оказаться некорректными, например, из-за случаев резекции жизнеспособного миокарда [23].

Таким образом, наиболее значимым сцинтиграфическим показателем, позволяющим прогнозировать эффективность комплексного хирургического лечения дисфункции ЛЖ, является размер ПМН, определенный по данным отсроченного сканирования. Так, значение данного индекса более 12% позволяет прогнозировать положительный эффект хирургического лечения с чувствительностью и специфичностью 100 и 56% соответственно.

Заключение

Приведенные нами результаты свидетельствуют, что выполнение перфузионно-метаболической сцинтиграфии миокарда пациентам с ишемической кардиомиопатией может быть использовано в качестве прогностической оценки повторного ремоделирования сердца в послеоперационном периоде комплексной хирургической коррекции дисфункции левого желудочка.

Исследование поддержано средствами гранта Российского научного фонда (проект № 14–15–00178).

Сведения об авторах:

Лишманов Ю. Б. – д.м.н., проф., чл.-корр. РАН, руков. науч. направления ФГБНУ «НИИ кардиологии», «Томский национальный исследовательский медицинский центр РАН», Томск; вед. инженер Физико-технического института ФГБНУ «Национальный исследовательский Томский политехнический университет», Томск.

ФГБНУ «НИИ кардиологии», «Томский национальный исследовательский медицинский центр РАН», Томск

Лаборатория радионуклидных методов исследования

Гуля М. О. – врач-рентгенолог лаборатории.

Завадовский К. В. – д.м.н., вед.н.с. лаборатории.

Отделение сердечно-сосудистой хирургии

Андреев С. Л. – к.м.н., мл.н.с. отделения.

Александрова Е. А. – аспирант отделения.

E-mail: gulya@cardio-tomsk.ru

Information about the author:

Research Institute for Cardiology, Tomsk, Russia

Department of Nuclear Medicine

Marina O. Gulya – radiologist.

E-mail: gulya@cardio-tomsk.ru

ЛИТЕРАТУРА/REFERENCES

1. Ageev F. T., Danielyan M. O., Mareev V. Yu., Belenkov Yu. N. Patients with chronic heart failure in the Russian ambulatory practice: features of contingent, diagnosis and treatment (materials trail EPOCHA-O-CHF). Zhurnal Serdechnaya nedostatochnost 2004;5 (1):4–7. Russian (Агеев Ф. Т., Даниелян М. О., Мареев В. Ю., Беленков Ю. Н. Больные с хронической сердечной недостаточностью в российской амбулаторной практике: особенности контингента, диагностики и лечения (по материалам исследования ЭПОХА–О–ХСН). Сердечная недостаточность 2004; 5 (1):4–7).
2. Burch G.E., Giles T.D., Colcolough H.L. Ischemic cardiomyopathy. Am Heart J 1970;79 (3):291–292.
3. Shulutko B.I. Guide for the therapist. 4th ed. St. Petersburg: ElbiSPb 2008; 309p. Russian (Шулутко Б.И. Справочник терапевта. 4-е изд. СПб.: ЭлбиСПб 2008; 309с).
4. Felker G.M., Shaw L.K., O' Connor Ch.M. A standardized definition of ischemic cardiomypathy for use in clinical research. JACC 2002;39:210–218.
5. Maisch B. Ventricular remodeling. Cardiology 1996;87 (1):2–10.
6. Jackson B., Gorman J., Moainie S., et al. Extension of borderzone myocardium in postinfarction dilated cardiomyopathy. JACC 2002;40:1160–1167.
7. Braunwald E., Bristow M.R. Congestive heart failure: fifty years of progress. Circulation 2000;102 (20):14–13.

8. O'Neill J.O., Starling R.C. Surgical Remodeling in Ischemic Cardiomyopathy. Curr Treat Options Cardiovasc Med 2003;5 (4):311–319.
9. Moreira L. F., Stolf N. A., de Lourdes Higuchi M. et al. Current perspectives of partial left ventriculectomy in the treatment of dilated cardiomyopathy. Eur J Cardiothorac Surg 2001;19:54–60.
10. Soo E. N., Ascione R., Wilde P., Angelini G. D. Eight years survival after partial left ventriculectomy. Eur J Cardiothorac Surg 2005;27:724–725.
11. Menicanti L., Di Donato M. The Dor procedure: What has changed after fifteen years of clinical practice? J Thorac Cardiovasc Surg 2002;124:886–870.
12. Iskandrian A.S., Hakki A.H. Radionuclide evaluation of exercise left ventricular performance in patients with coronary artery disease. Am Heart J 1985;110 (4):851–856.
13. Hambye A.S., Dobbeleir A.A., Vervaet A.M. et al. BMIPP imaging to improve the value of sestamibi scintigraphy for predicting functional outcome in severe chronic ischemic left ventricular dysfunction. J Nucl Med 1999;40 (9):1468–1466.
14. Gulya M. O., Lishmanov Yu. B., Zavadovsky K. V., Lebedev D. I. State of fatty acid metabolism in the myocardium of the left ventricle and the prognosis of effectiveness of cardiac resynchronisation therapy in patients with dilated cardiomyopathy. Russ J Cardiol 2014;9 (113):61–67. Russian (Гуля М. О., Лишманов Ю. Б., Завадовский К. В., Лебедев Д. И. Состояние метаболизма жирных кислот в миокарде левого желудочка и прогноз эффективности кардиоресинхронизирующей терапии у пациентов с дилатационной кардиомиопатией. Российский кардиологический журнал 2014;9 (113):61–67).
15. Zavadovsky K.V., Gulya M.O., Lishmanov Y.B., Lebedev D.I. Perfusion and metabolic scintigraphy with ^{123}I-BMIPP in prognosis of cardiac resynchronization therapy in patients with dilated cardiomyopathy. Ann Nucl Med 2016;30 (2).
16. Lishmanov Y., Efimova I., Chernov V. et al. Scintigraphy as a tool for diagnosis, prognosis and monitoring treatment of heart diseases. Siberian medical journal (Tomsk) 2007;22 (3):74–77. Russian (Лишманов Ю., Ефимова И., Чернов В. и др. Сцинтиграфия как инструмент диагностики, прогнозирования и мониторинга лечения болезней сердца. Сибирский медицинский журнал (г. Томск) 2007;22 (3):74–77.
17. Hesse B., Tägil K., Cuocolo A. et al. EANM/ESC procedural guidelines for myocardial perfusion imaging in nuclear cardiology. Eur J Nucl Med Mol Imaging 2005;32 (7):855–897.
18. Di Carli M.F., Davidson M., Little R. et al. Value of metabolic imaging with positron emission tomography for evaluating prognosis in patients with coronary artery disease and left ventricular dysfunction. Am J Cardiol 1994;73:527–523.
19. Kolh P., Windecker S., Alfonso F. et al. 2014 ESC/EACTS Guidelines on myocardial revascularization: the Task Force on Myocardial Revascularization of the European Society of Cardiology (ESC) and the European Association for Cardio-Thoracic Surgery (EACTS). Developed with the special contribution of the European Association of Percutaneous Cardiovascular Interventions (EAPCI). Eur J Cardiothorac Surg 2014;46 (4):517–512.
20. Michler R.E., Rouleau J.L., Al-Khalidi H.R. et al. Insights from the STICH trial: change in left ventricular size after coronary artery bypass grafting with and without surgical ventricular reconstruction. J Thorac Cardiovasc Surg 2013;146 (5):1139–1135.
21. Medrano R., Lowry R. W., Young J. B. et al. Assessment of myocardial viability with ^{99m}Tc sestamibi in patients undergoing cardiac transplantation. Circulation 1996;94:1010–1017.
22. Nelson C. H., McCrohon J., Khafagi F. et al. Impact of scar thicknesson the assessment of viability using dobutamine echocardiography and thallium single-photon emission computed tomography. JACC 2004;43:1248–1246.
23. Ostroumov E. N., Abramova N. N., Kotina E. D. et al. Ischemic cardiomyopathy or left ventricular aneurysm. Kardiologiya i serdechno-sosudistaya hirurgiya 2012;2:11–1. Russian (Остроумов Е. Н., Абрамова Н. Н., Котина Е. Д. и др. Ишемическая кардиомиопатия или аневризма левого желудочка. Кардиология и сердечно-сосудистая хирургия 2012;2:11–17).

Поступила 15.06.16 (Received 15.06.16)