DOI: 10.18087/cardio.2558

Вайханская Т. Г. [1], Сивицкая Л. Н. [2], Курушко Т. В. [1],
Нижникова О. Г. [1], Левданский О. Д. [2], Даниленко Н. Г. [2]

[1] – ГУ РНПЦ «Кардиология», 220036, Республика Беларусь, Минск, ул. Р. Люксембург, д. 110,
[2] – ГНУ «Институт генетики и цитологии НАН Беларуси», 220072, Республика Беларусь, Минск, ул. Академическая, д. 27

Некомпактность левого желудочка: самостоятельная кардиомиопатия или сопутствующий анатомический синдром?

Ключевые слова: некомпактный миокард левого желудочка, генетическая гетерогенность, дилатационная кардиомиопатия, болезнь Данона, изолированный синдром некомпактности миокарда

Ссылка для цитирования: Вайханская Т. Г., Сивицкая Л. Н., Курушко Т. В., Нижникова О. Г., Левданский О. Д., Даниленко Н. Г. Некомпактность левого желудочка: самостоятельная кардиомиопатия или сопутствующий анатомический синдром? Кардиология. 2018;58(S11):33–46

Резюме

Некомпактный миокард (НКМ) ЛЖ характеризуется гипертрабекулярностью (утолщенный некомпактный слой) с глубокими межтрабекулярными карманами, которые сообщаются с полостью желудочка, а также тонким компактным уплотненным слоем. Фенотипы НКМ чрезвычайно вариабельны: НКМ левого или ПЖ, бивентрикулярная форма, НКМ с симптомами СН или аритмии, бессимптомные формы или варианты с тромбоэмболическими эпизодами. У 30–50% пациентов с НКМ при генетическом исследовании выявляют мутации генов, кодирующих саркомерные или цитоскелетные белки. В статье представлен литературный обзор по проблемам диагностики, визуализации, патогенеза, вариабельности клинических проявлений НКМ и его генетической гетерогенности. Клинические наблюдения, демонстрирующие НКМ и как сопутствующий анатомический синдром при моногенной болезни Данона, и как семейную форму кардиомиопатии с дигенным наследованием двух фенотипов (НКМ в сочетании с дилатационной кардиомиопатией), а также уникальный случай перипартальной эволюции приобретенного синдрома НКМ отражают текущую неопределенность в отношении патогенеза и значимости НКМ. Основной вопрос, является ли НКМ самостоятельной формой кардиомиопатии или морфологическим признаком и составным анатомическим синдромом врожденных пороков сердца или других первичных форм кардиомиопатии (дилатационной, гипертрофической, аритмогенной правожелудочковой), остается пока дискутабельным. Достижение профессионального рекомендательного консенсуса по унификации диагностических критериев и риск-стратификации НКМ, улучшение средств визуализации и расширение генетического тестирования помогут значительно расширить наши знания и понимание патогенеза, клинической значимости и прогноза НКМ для оптимизации лечебной стратегии.

Vaikhanskaya T. G. [1], Sivitskaya L. N. [2], Kurushko T. V. [1],
Nizhnikava O. G. [1], Levdanskiy O. D. [2], Danilenko N. G. [2]

[1] – State Institution Republican Science and Practice Center «Cardiology», R. Luxemburg 110, Minsk 220036, Belarus,
[2] – Institute of Genetics and Cytology of Belarus National Academy of Sciences, Akademicheskaya 27, Minsk 220072, Belarus

Left ventricular noncompaction: a distinct cardiomyopathy or a composite anatomical syndrome?

Keywords: left ventricular non-compaction, genetic heterogeneity, dilated cardiomyopathy, Danon disease, syndrome with isolated noncompactness

For citation: Vaikhanskaya T. G., Sivitskaya L. N., Kurushko T. V.,Nizhnikava O. G., Levdanskiy O. D., Danilenko N. G. Left ventricular noncompaction: a distinct cardiomyopathy or a composite anatomical syndrome? Kardiologiia. 2018;58(S11):33–46

Summary

Left ventricular non-compaction (LVNC) is characterized by hypertrabecularity (thickened non-compact layer) with deep intertrabecular recesses that are continuous with the ventricle cavity, and a thin compact layer. The phenotypes of LVNC are extremely variable: the left or right ventricular variant, biventricular form, LVNC with symptoms of heart failure or arrhythmia, asymptomatic forms or variants with thromboembolic events. In 30–50% of patients with LVNC genetic mutations of genes encoding sarcomeric or cytoskeletal proteins are revealed by a genetic study. The article presents a literature review on the problems of diagnosis, visualization, pathogenesis, variability of clinical manifestations of LVNC and its genetic heterogeneity. Clinical cases demonstrating LVNC as a concomitant anatomical syndrome due to monogenic Danone disease, as well as the family cardiomyopathy with the digenic inheritance of two phenotypes (LVNC with DCM) and the unique case of peripartum evolution of the acquired LVNC syndrome, all these cases are reflect the current uncertainty regarding to the pathogenesis and significance of LVNC. The main question is whether LVNC is a distinct cardiomyopathy or a morphologic trait and a composite anatomical syndrome of congenital heart disease or other cardiomyopathies (DCM, HCM, ARVC) remains controversial. Achievement of professional consensus guidelines about unification of diagnostic criteria and risk-stratification of LVNC, improvement of visualization tools and expansion of genetic testing will help to significantly expand our knowledge and understanding of the pathogenesis, clinical significance and prognosis of LVNC for optimization of the treatment strategy.

Некомпактный миокард (НКМ) ЛЖ представляет собой анатомическую патологию сердечной стенки с наличием значительно выраженного гипертрабекулярного слоя миокарда и тонкого компактного слоя (КС), а также глубоких межтрабекулярных «карманов», которые сообщаются с полостью желудочка, но не с кровотоком эпикардиальных коронарных артерий [1]. Это определение, по сути, относится не только к НКМ ЛЖ, но и к аналогичным изменениям, которые нередко наблюдаются и в ПЖ. Существуют и другие, реже встречающиеся, варианты НКМ – бивентрикулярный тип и изолированный правый тип [2, 3]. В классификации, предложенной Американской ассоциацией сердца, нозология некомпактного ЛЖ (НКЛЖ) определена как генетическая кардиомиопатия (КМП) [4], а в классификациях ВОЗ и Европейского общества кардиологов (ЕОК) – как неклассифицированная КМП [5]. В новой нозологической классификации MOGE (S), предложенной Всемирной федерацией сердца, классификационные понятия объединены; такой подход является оптимальным компромиссом между двумя принципами разделения КМП – генотипическим и фенотипическим. Авторы классификации MOGE (S), разработанной в 2014 г., предложили более простые определения НКЛЖ: а) в виде отдельного и самостоятельного фенотипа с нормальными размерами и толщиной стенок ЛЖ, с нормальной систоло-диастолической функцией; б) фенотип НКМ в сочетании с другими первичными КМП – с гипертрофической (ГКМП), рестриктивной (РКМП), дилатационной (ДКМП) и с аритмогенной правожелудочковой (АПЖК) [6].

Такой «осторожный» дифференцированный подход отражает существующую клиническую неопределенность в интерпретации патологии НКЛЖ, как отдельной формы КМП [7]. В классификации и рекомендациях Американской ассоциации сердца основной критерий КМП – дисфункция миокарда, «болезнь миокарда, связанная с механической и/или электрической дисфункцией» [4]; тогда как ЕОК предложено определение КМП, как «заболевание миокарда, характеризующееся структурными и функциональными аномалиями сердечной мышцы при отсутствии других заболеваний, способных вызвать наблюдаемую аномалию миокарда» [5]. Согласно указанным выше определениям, диагноз НКЛЖ является правомочным на основании одного из признаков, определяющих НКМ, а именно – аномальной морфологии миокарда ЛЖ, что не подразумевает обязательную дисфункцию ЛЖ.

В норме сердечные трабекулы активно выполняют опорную механическую функцию в момент сокращения желудочков и обеспечивают ранний систолический выброс крови [8, 9]. Трабекулы образуются в раннем эмбриогенезе, в этом периоде миокард представляет собой губчатую структуру с глубокими межтрабекулярными карманами, сообщающимися с полостью ЛЖ. К 6-8-й неделе нормального развития эмбриона происходит уплотнение губчатого слоя и начинает формироваться коронарный кровоток; в результате глубокие межтрабекулярные пространства уменьшаются до размеров капилляров [8]. Заключительным этапом формирования компактного миокарда является развитие трехслойной спиральной системы волокон миокарда (продольных, косых и циркулярных), обеспечивающей идеальную контрактильность, расслабление и длительную переносимость нагрузок давлением. Патогенетическую гипотезу нарушения уплотнения эндомиокарда в период раннего эмбрионального развития [8] подтверждает наличие НКЛЖ при некоторых врожденных пороках сердца, а также существование генетической формы младенческой тафазин-ассоциированной некомпактности, при которой НКЛЖ, дилатация и дисфункция ЛЖ являются частью одного и того же заболевания [10, 11]. С гипотезой эмбриогенеза плохо согласуются приобретенные [11–19] и потенциально обратимые формы НКЛЖ (при беременности, при интенсивных занятиях спортом) [13, 15, 17]. НКМ нередко является случайной находкой при обследовании бессимптомного контингента (частота выявления у спортсменов достигает 8%), исследователи при длительном наблюдении не обнаруживают у них функциональных и объемных изменений ЛЖ [15, 20]. Такую гипертрабекулярность можно рассматривать, как доброкачественный синдром НКЛЖ [18], представляющий собой специфический механизм физиологической адаптации к чрезмерным физическим нагрузкам и который является составляющим компонентом сложного континуума формирования спортивного сердца [21].

Сегодня с развитием и усовершенствованием технологий визуализации сердечно-сосудистой системы, с ростом доступности современных методов диагностики кардиологи всех стран чаще выявляют морфологические изменения по типу изолированного НКМ и сталкиваются с решением сложной и важной задачи по дифференциальной диагностике некомпактной КМП с вариантами индивидуальной анатомии стенок ЛЖ. Ключевой элемент диагностики еще более усложняется, когда у взрослых пациентов наблюдается НКЛЖ в сочетании с дилатацией и/или дисфункцией ЛЖ, гипертрофией ЛЖ, когда отмечается вовлечение ПЖ, выявляются нарушения сердечного ритма и проводимости. К настоящему времени накопились значительные клинические свидетельства и экспериментальные данные, расширились знания и понимание феномена НКЛЖ не только как сопутствующего синдрома при генетических формах КМП (или в виде изолированной формы НКЛЖ), но и как составного компонента, сопутствующего дру-

ISSN 0022-9040. Кардиология. 2018;58(S11)

гим сердечным заболеваниям – врожденным порокам развития сердца (ВПРС) и некоторым орфанным болезням [10–21].

Диагностика НКЛЖ

Трабекулярная анатомия ЛЖ отличается крайней изменчивостью и является вариабельным проявлением индивидуальности человека (по аналогии с уникальностью папиллярных линий – неповторимого кожного узора ладоней). Помимо значительной индивидуальной вариабельности, гипертрабекулярность отличается и достаточно выраженным динамичным характером – нередко происходят развитие НКМ de novo в период беременности и обратная эволюция этого эпифеномена после родоразрешения, а также увеличение трабекулярности во время интенсивных занятий спортом [17, 18].

Эхокардиографическое (ЭхоКГ) исследование является одним из первых методов «золотого стандарта» диагностики НКЛЖ. Экспертами предложен ряд диагностических критериев, позволяющих верифицировать НКЛЖ. Наиболее приемлемыми для практического применения являются критерии R. Jenni с соавт. [22]: соотношение толщины некомпактного слоя (НКС) и толщины КС >2,0 при отсутствии других сердечных аномалий (толщина миокарда определяется в конце систолы по короткой оси). Критерии C. Stollberger с соавт. дополнительно включают количественную характеристику трабекул – наличие 3 и более отдельных трабекул с соотношением НКС/КС ≥2,0 [23].

Из-за сложности ЭхоКГ визуализации (индивидуальные вариации межреберных промежутков, низкое качество ультразвукового окна) и довольно субъективной оценки структуры миокарда возникают проблемы как гиподиагностики, так и гипердиагностики НКЛЖ у пациентов с доброкачественной гипертрабекулярностью. Нередко в практике выраженную трабекулярность, гипертрофию папиллярных мышц и добавочные хорды ошибочно принимают за НКМ, что приводит к гипердиагностике заболевания.

Метод магнитно-резонансной томографии (МРТ) сердца позволяет лучше визуализировать и оценивать двухслойную структуру миокарда со значительно более высоким трехмерно-пространственным разрешением. Сегодня применяют несколько различных методик диагностики НКМ с помощью МРТ исследования: 1) вычисление соотношения массы НКС и общей массы миокарда (метод предложен A. Jaquier с соавт.), диагностическим критерием является масса НКС в процентном соотношении ≥20% [24]; 2) количественный метод, предложенный S. Petersen и соавт., с оценкой соотношения толщины некомпактного и компактного слоев, критерий НКЛЖ ≥2,3 [25].



Краткая инструкция по применению препарата АРИФАМ®

СОСТАВ.** Арифам 5 мг/1,5 мг: амлодипин 5,000 мг и индапамид 1,500 мг; Арифам 10 мг/1,5 мг: амлодипин 10,000 мг и индапамид 1,500 мг. **ПОКАЗАНИЯ К ПРИМЕНЕНИЮ**.** Артериальная гипертензия у пациентов, которым требуется терапия амлодипином и индапамидом. **СПОСОБ ПРИМЕНЕНИЯ И ДОЗЫ**.** Внутрь, по 1 таблетке 1 раз в сутки, предпочтительно утром. Таблетку необходимо проглатывать, не разжевывая и запивая водой. *Дети и подростки.* Нет данных по безопасности и эффективности. *Пожилые пациенты.* Может назначаться с учетом функции почек. *Нарушения функции печени.* При тяжелом поражении печени терапия противопоказана. Для пациентов с легким и умеренным нарушением функции печени дозу подбирать с осторожностью, начиная с наименьшей дозы. **ПРОТИВОПОКАЗАНИЯ**.** Гиперчувствительность к действующим веществам, другим сульфонамидам, производным дигидропиридина или любому из вспомогательных веществ. Тяжелая почечная недостаточность (клиренс креатинина <30 мл/мин). Тяжелая печеночная недостаточность или печеночная энцефалопатия. Гипокалиемия. Период кормления грудью. Выраженная гипотензия. Шок (включая кардиогенный шок). Обструкция выносящего тракта левого желудочка (например, аортальный стеноз высокой степени). Сердечная недостаточность после острого инфаркта миокарда с нестабильной гемодинамикой. Непереносимость галактозы, дефицит лактазы или глюкозо-галактозная мальабсорбция (т.к. препарат содержит лактозу). Детский возраст до 18 лет. **ОСОБЫЕ УКАЗАНИЯ**.** *Печеночная энцефалопатия.* Применение лекарственного препарата следует прекратить. *Фоточувствительность.* Прекратить лечение. *Гипертонический криз.* Безопасность и эффективность не установлены. *Водно-электролитный баланс.* Содержание ионов натрия в плазме крови: необходимо определить до начала лечения. Содержание ионов калия в плазме крови. Пациенты с высоким риском развития гипокалиемии: пожилого возраста, ослабленные и/или получающие сочетанную медикаментозную терапию, пациенты с циррозом печени, периферическими отеками и асцитом, пациенты с ишемической болезнью сердца, сердечной недостаточностью, лица с удлиненным интервалом QT. Первое измерение уровня калия в плазме крови следует провести в течение первой недели от начала лечения. Необходимо чаще измерять концентрацию калия в плазме крови. Содержание кальция в плазме крови: до исследования функции паращитовидной железы лечение следует прекратить. Содержание глюкозы в плазме крови. Необходимо контролировать уровень глюкозы в крови у пациентов с сахарным диабетом, особенно при наличии гипокалиемии. *Сердечная недостаточность.* **С ОСТОРОЖНОСТЬЮ,** *Функция почек.* В начале лечения у пациентов может наблюдаться снижение скорости клубочковой фильтрации. Амлодипин не выводится из организма посредством диализа. Мочевая кислота. Может увеличиться риск развития приступов подагры. Функция печени. Следует соблюдать осторожность при лечении пациентов с легким и умеренным нарушением функции печени. Терапию необходимо начать с наиболее низких доз. Пациенты пожилого возраста. С учетом функции почек. Вспомогательные вещества. Не следует применять у пациентов с редкими наследственными заболеваниями, связанными с непереносимостью галактозы, лактазной недостаточностью и глюкозо-галактозной мальабсорбцией. **ВЗАИМОДЕЙСТВИЕ С ДРУГИМИ ЛЕКАРСТВЕННЫМИ ПРЕПАРАТАМИ**.** *Комбинации лекарственных препаратов, применение которых не рекомендуется:* препараты лития, дантролен, грейпфрут или грейпфрутовый сок. *Комбинации, при применении которых требуется соблюдение мер предосторожности:* препараты, вызывающие тахикардию типа «пируэт», нестероидные противовоспалительные препараты (системное применение), включая селективные ингибиторы циклооксигеназы-2, высокие дозы салициловой кислоты (>3 г/сутки), ингибиторы ангиотензинпревращающего фермента (АПФ), другие препараты, вызывающие гипокалиемию, сердечные гликозиды, баклофен, аллопуринол, ингибиторы цитохрома CYP3A4, индукторы цитохрома CYP3A4, симвастатин. *Комбинации препаратов, требующие внимания:* калийсберегающие диуретики, метформин, йодсодержащие контрастные вещества, трициклические антидепрессанты, нейролептики, соли кальция, циклоспорин, такролимус, кортикостероиды, тетракозактид (системное применение), другие препараты, обладающие антигипертензивным действием. **ПРИМЕНЕНИЕ ПРИ БЕРЕМЕННОСТИ И В ПЕРИОД ГРУДНОГО ВСКАРМЛИВАНИЯ**.** Не рекомендуется применять во время беременности. Противопоказан во время кормления грудью. **ВЛИЯНИЕ НА СПОСОБНОСТЬ УПРАВЛЯТЬ ТРАНСПОРТНЫМИ СРЕДСТВАМИ, МЕХАНИЗМАМИ**.** Могут возникать различные реакции, связанные со снижением артериального давления. Если у пациентов наблюдается головокружение, головная боль, утомляемость или тошнота, способность к реагированию может быть нарушена. **ПОБОЧНОЕ ДЕЙСТВИЕ**.** *Часто:* гипокалиемия, сонливость, головокружение, головная боль, сердцебиение, приливы крови к коже лица, боль в животе, тошнота, макулопапулезная сыпь, отек голеней, отек, повышенная утомляемость. *Нечасто:* бессонница, изменения настроения (включая тревогу), депрессия, тремор, изменение вкуса, обморок, снижение чувствительности, парестезии, нарушение зрения (включая диплопию), шум в ушах, артериальная гипотензия, одышка, ринит, рвота, диспепсия, изменение функции кишечника (в том числе диарея и запор), сухость во рту, запор, пурпура, алопеция, изменение цвета кожи, гипергидроз, зуд, кожная сыпь, экзантема, артралгия, миалгия, спазмы мышц, боль в спине, нарушение мочеиспускания никтурия, учащение мочеиспускания, импотенция, гинекомастия, боль в грудной клетке, астения, недомогание, увеличение массы тела, снижение массы тела. *Редко:* спутанность сознания, вертиго. *Очень редко:* лейкоцитопения, тромбоцитопения, агранулоцитоз, апластическая анемия, аллергические реакции, гипергликемия, гиперкальциемия, гипертонус, периферическая нейропатия, инфаркт миокарда, аритмия (в том числе брадикардия, желудочковая тахикардия и фибрилляция предсердий), васкулит, кашель, панкреатит, гастрит, гиперплазия десен, желтуха, повышение активности «печеночных» ферментов, нарушение функции печени, ангионевротический отёк, крапивница, токсический эпидермальный некролиз, синдром Стивенса-Джонсона, мультиформная эритема, эксфолиативный дерматит, отек Квинке, фоточувствительность, почечная недостаточность. *Частота неизвестна:* гипонатриемия с гиповолемией, миопия, нечеткое зрение, снижение остроты зрения, тахикардия типа «пируэт» (потенциально с летальным исходом), возможно развитие печеночной энцефалопатии в случае печеночной недостаточности, возможно обострение уже имеющейся острой системной красной волчанки, удлинение интервала QT на электрокардиограмме (ЭКГ), повышение уровня мочевой кислоты и уровня глюкозы в крови во время лечения. **ПЕРЕДОЗИРОВКА**. ФАРМАКОЛОГИЧЕСКИЕ СВОЙСТВА**.** *Индапамид* – это производное сульфонамида с индольным кольцом, относящееся к фармакологической группе тиазидоподобных диуретиков, которое действует путем уменьшения реабсорбции натрия в кортикальном сегменте петли нефрона. Не влияет на показатели липидного обмена. Амлодипин является ингибитором притока ионов кальция, производное дигидропиридина (блокатор медленных кальциевых каналов, или антагонист ионов кальция), который ингибирует трансмембранный приток ионов кальция в кардиомиоциты и гладкомышечные клетки сосудистой стенки. **ФОРМА ВЫПУСКА**.** Таблетки с модифицированным высвобождением, покрытые пленочной оболочкой, 5 мг + 1,5 мг, 10 мг + 1,5 мг. По 14 или 15 таблеток в блистер (ПВХ/Al). По 2 или 6 блистеров с инструкцией по медицинскому применению в пачку картонную. **ПРОИЗВЕДЕНО:** «Лаборатории Сервье Индастри», Франция. 905, шоссе Саран, 45520 Жиди, Франция.

*является собственным торговым наименованием, о составе препарата Арифам см. ИМПП

**Для получения полной информации, пожалуйста, обратитесь к инструкции по медицинскому применению лекарственного препарата.

АО «Сервье» 125196, Москва, ул. Лесная, д. 7. Тел.: +7 (495) 937-07-00, факс: +7 (495) 937-07-01. www.servier.ru

Материал предназначен для специалистов

SERVIER

В клинической практике применяются различные методы оценки НКЛЖ, а эталонные критерии и общепринятые регламентирующие документы отсутствуют. Существующие диагностические критерии НКЛЖ созданы на основе оценки количественного признака – соотношения между толщиной (R. Jenni, 2001; S. Peterson, 2005), массой (A. Jaquier, 2010) и объемом (F. Andre, 2015) НКС и уплотненного КС ЛЖ [22–29]. Модифицированный метод P. Marchal с соавт. позволяет интегрально проводить оценку глобального индекса трабекулярности при сопутствующей дилатации ЛЖ [30].

При наличии противопоказаний к проведению МРТ (или в тех случаях, когда данные ЭхоКГ и МРТ не согласуются и/или являются противоречивыми) целесообразно проведение мультиспиральной компьютерной томографической ангиографии [31]. Несмотря на большую информативность метода МРТ, который превосходит по чувствительности и специфичности рутинную методику ЭхоКГ в идентификации НКМ, точные компьютерные томографические и МРТ критерии на сегодняшний день не определены из-за отсутствия референтных значений, общепринятых стандартов диагностики и четких рекомендаций. Отсутствие консенсуса и унифицированных стандартов диагностики влияет на интерпретацию данных современных средств визуализации. Распространенность гипертрабекулярности и гипердиагностика НКЛЖ продемонстрированы в многоцентровом исследовании MESA [20], что является отражением преувеличения значимости морфологического маркера НКМ и высокой индивидуальной изменчивости трабекулярной анатомии. Но существует и противоположный риск – недостаточная диагностика ранних форм КМП с первым манифестирующим синдромом изолированной некомпактности/гипертрабекулярности миокарда.

Необходимо отметить, что ни один из используемых сегодня диагностических критериев не включает оценку систолической или диастолической дисфункции ЛЖ. Глобальная сократительная функция ЛЖ и гемодинамика могут быть длительное время нормальными у пациентов с НКЛЖ. Для раннего выявления локальной сократительной дисфункции миокарда целесообразно проведение 2-мерной ЭхоКГ с тканевым слежением (speckle-tracking) изображений, что позволяет обнаружить локальное снижение сократимости миокарда у пациентов с НКЛЖ при нормальной ФВ ЛЖ [32, 33]. Актуален поиск новых критериев, индексов продольной и циркулярной деформации миокарда, отражающих раннюю сократительную дисфункцию ЛЖ у пациентов с НКЛЖ. Очень важными сегодня являются новые научные знания, помогающие практикующему специалисту «выйти за рамки понимания» НКМ как морфологии. Решение этой задачи в условиях недостаточной точности неинвазивной диагностики диктует проведение расширенной многофакторной и интегральной клинической оценки сердечно-сосудистого, анамнестического и генетического статуса пациента с НКМ для дифференциальной диагностики НКЛЖ (сопутствующий анатомический синдром, вариабельная норма индивидуума или самостоятельная первичная КМП).

Рис. 1. Вариации синдрома НКМ и подтипы НКЛЖ

Вариабельность НКМ

Нозологию НКЛЖ можно рассматривать как изолированную форму или как один из анатомических признаков, которые могут встречаться и у пациентов с сердечной патологией, и у пациентов с экстракардиальными заболеваниями. НКЛЖ, как генетическая форма самостоятельной КМП, встречается при ювенильных КМП у младенцев мужского пола с дилатационным и гипокинетическим фенотипами, обусловленными мутациями в гене TAZ (тафазин, или G4.5) [10, 34, 35].

В качестве структурной аномалии с потенциально патогенным функциональным эффектом НКМ может способствовать дисфункции ЛЖ и при других сопутствующих морфофункциональных расстройствах, таких как первичные КМП, ВПРС, моногенные синдромы и хромосомные дефекты [7, 35, 36]. Вариабельность синдрома НКМ и варианты НКЛЖ представлены на рисунке 1.

Нерешенным сегодня остается вопрос о нозологической самостоятельности НКЛЖ. По данным ряда исследований, НКМ является изолированной находкой лишь

ISSN 0022-9040. Кардиология. 2018;58(S11)

у трети взрослых пациентов с НКЛЖ, а в большинстве случаев наблюдаются сочетания НКЛЖ с ВПРС, другими морфофункциональными вариантами КМП, а также с миокардитом и ИБС. Ряд ведущих европейских экспертов (J. Towbin, 2015; E. Arbustini, 2016) предприняли попытку выделить отдельные подтипы НКЛЖ с учетом сочетания НКМ с другими морфоструктурными изменениями сердца [7, 36, 37]. Согласно этим данным нозологию НКЛЖ условно можно разделить на следующие подтипы:

1. Изолированный синдром НКЛЖ (иНКЛЖ). Изолированный морфологический синдром наблюдается у лиц с нормальными размерами и толщиной стенок ЛЖ без систоло-диастолической дисфункции. Генетическая составляющая иНКЛЖ при нормальной функции сердца пока неизвестна. Согласно рекомендациям ведущих специалистов рабочей группы ЕОК целесообразно рассматривать иНКЛЖ, как потенциально предрасполагающий ФР возможного прогрессирования фенотипа или развития КМП [20].
2. НКЛЖ с дилатацией и дисфункцией ЛЖ. Например, ювенильные формы КМП являются уникальными моделями генетической некомпактной КМП. Классические примеры – синдром Барта и TAZ-ассоциированная КМП [10, 34, 35].
3. НКЛЖ при наличии диагностических критериев других форм КМП (ДКМП, ГКМП, РКМП и АПЖК). В этих случаях только исследование семейной родословной и сегрегационный анализ помогут распознать сложные взаимосвязи, определить доминирующую роль фенотипа и решить важный вопрос – существуют ли эти фенотипы, как две независимые КМП, или они являются частью одного фенотипа у всех или некоторой части членов семьи. НКЛЖ часто наблюдается при КМП с перекрывающимися фенотипами (например, при ДКМП+АПЖК, ДКМП+ГКМП, при митохондриальных КМП).
4. НКЛЖ при ВПРС: открытый артериальный проток, дефекты межпредсердной и межжелудочковой перегородок, аномалия Эбштейна, гипоплазия левых отделов сердца. ВПРС могут быть как наследственными, так и спорадическими.
5. Синдромы НКЛЖ (спорадические или семейные) при редкой генетической патологии, когда морфология НКМ является одним из признаков, связанных с моногенным дефектом, вызывающим болезни Андерсона-Фабри и Данона [38–40]. Нередко фенотип гипертрофии и НКМ являются первыми выявляемыми синдромами тезаурисмозов (болезней накопления). Реже в практике встречаются другие мультисистемные заболевания с хромосомными дефектами: транслокации, трисомии и тетрасомии [41].
6. Приобретенный и потенциально обратимый синдром иНКЛЖ, который часто наблюдается у профессиональных спортсменов [15, 18, 19]. Зарегистрированы множественные случаи иНКЛЖ при серповидноклеточной анемии [14, 16], беременности [17], нейромышечной патологии [12] и ХПН [13]. Эти наблюдения расширяют спектр этиопатогенетических гипотез от патологии эмбриогенеза к адаптивным патогенетическим механизмам, включающим компенсаторные изменения сердца в неблагоприятных условиях гемодинамической перегрузки и другие эпигенетические факторы [42].
7. Некомпактный ПЖ, который может сочетаться как с НКЛЖ, так и присутствовать в изолированной форме [2, 3].

В целом клиническая картина НКЛЖ отличается значительной вариабельностью, патология НКМ является генетически, функционально и морфологически гетерогенной. НКЛЖ может присутствовать как при первичных формах сердечных заболеваний, так и при системных заболеваниях с мультиорганными расстройствами. Прогностическое значение НКЛЖ остается не до конца ясным, особенно у пациентов с нормальной систолической функцией.

Генетика НКЛЖ

В 2001 г. F. Ichida с совт. выявили гетерозиготную мутацию (p. Pro121Leu) в гене дистробревина (DTNA) в трех поколениях японской семьи, члены которой страдали различными ВПРС с НКЛЖ [43]. С тех пор исследователи добавили еще 8 дополнительных локусов в онлайн-менделевскую базу – генов, кодирующих белки, G4.5/TAZ, ZASP, Fbkp1a/Notch, TNNT2, MYH7, TPM1, MYBPC3, ACTC1. Однако ни один из зарегистрированных генов-кандидатов не был связан с изолированным НКЛЖ у пациентов с нормальными размерами и функцией сердца. Неудивительно, что гены, связанные с НКЛЖ, совпадают с генами, ассоциированными с другими первичными КМП. Как правило, эти гены кодируют саркомерные и ядерные белки, компоненты Z-диска, белки сарколеммы, ионные каналы и гены сигнальных путей. В 2008 г. S. Klaassen с соавт. обнаружили мутации в гене ACTC1 у пациентов с НКЛЖ, но позже исследователи определили мутации в этом же гене, вызывающие развитие ДКМП, ГКМП, РКМП и ВПРС, а также мутации в генах MYH7 и MYBPC3, приводящие к развитию как ГКМП, так и ДКМП, НКЛЖ [44].

Эти данные фактически могут свидетельствовать не только об универсальной роли саркомерных и несаркомерных генов в генезе кардиомиопатий, но и о существовании неизвестного звена патогене-

за, «направляющего» развитие кардиомиопатии в тот или иной фенотип.

Фенотипическое разнообразие НКЛЖ можно продемонстрировать на примере нескольких клинических наблюдений из нашей практики.

Клиническое наблюдение 1.

Пробанд К., 1989 г.р., муж. В 20-летнем возрасте впервые появились жалобы на чувство нарушения сердечного ритма и одышку при ускоренной ходьбе. При обследовании выявлена гипертрабекулярная структура ЛЖ с дилатацией и диффузным гипокинезом миокарда, аномально расположенные хорды (АРХ), аневризматическое выпячивание межпредсердной перегородки. ЭхоКГ параметры ЛЖ в В-режиме: конечно-диастолический объем (КДО) 204 мл, конечно-систолический объем (КСО) 133 мл, ФВ) 38%, фракция укорочения 17%, конечно-диастолическое давление (КДД) 63 мм, выраженная трабекулярность задне-боковой, задне-диафрагмальной и задне-базальной области по типу НКМ (толщина НКС 12 мм, КС 5 мм, соотношение НКС/КС 2,4), глобальная продольная деформация ЛЖ (GLScp). – -10,4%.

Через 5 лет молодой человек обратился в Республиканский научно-практический центр «Кардиология» (РНПЦК) с жалобами на усиление одышки и непереносимость бытовых и трудовых нагрузок. В результате МРТ исследования сердца были выявлены 4 основных признака НКЛЖ: 1) двухслойный миокард (НКС и КС), 2) более 3-х сегментов (n=8) патологической трабекулярности, 3) межтрабекулярные карманы, сообщающиеся с полостью ЛЖ, 4) соотношение НКС/КС >2,3 (17/7=2,43). МРТ-признаки НКМ ЛЖ и ПЖ с визуализацией двухслойного миокарда и дилатированного ЛЖ у пациента К. представлены на рисунке 2. Дополнительными находками при исследовании были АРХ, дилатация и систолическая дисфункция ЛЖ (КДО 256 мл, КСО 162 мл, ФВ 36%). На фоне медикаментозной терапии при динамическом мониторировании ЭКГ (Холтеровское мониторирование) (в течение 29 месяцев наблюдения) клинически значимой эктопии не регистрировалось (до 300 одиночных желудочковых экстрасистол в сутки).

При детальном изучении анамнеза выяснилось, что внезапная сердечная смерть (ВСС) была документирована у новорожденного брата с ВПРС в возрасте 1 недели, родной сестры пробанда в возрасте 16 лет и бабушки по материнской линии в возрасте 45 лет. При семейном обследовании у матери пациента обнаружили гипертрабекулярность ЛЖ по типу НКМ с дилатацией и систолической дисфункцией ЛЖ (ЭхоКГ критерии + МРТ критерии НКЛЖ и ДКМП). Генеалогическое древо пробанда представлено на рисунке 3.

Рис. 2. МРТ сердца пробанда К. с зонами двухслойного (КС и НКС) миокарда нижних, средних и базальных отделов боковой стенки

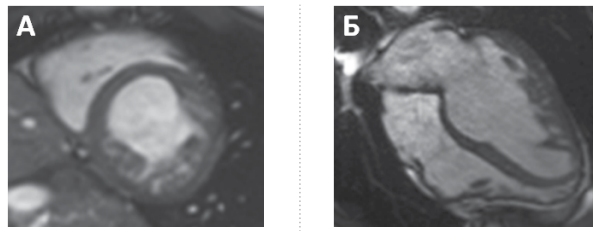

А) проекция по короткой оси; отчетливо визуализируется двухслойная структура миокарда ЛЖ, с соотношением НКС/ КС > 2,3.

Б) стандартная 4-х камерная позиция в конечную диастолу сердечного цикла; выраженная трабекулярность средних сегментов задне-боковой стенки ЛЖ и повышенная трабекулярность правого желудочка.

Рис. 3. Генеалогическое древо пробанда К.

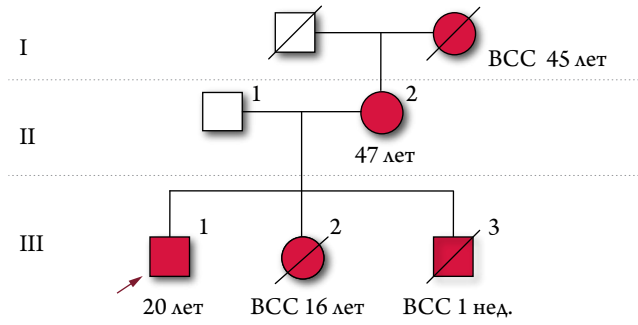

ВСС – внезапная сердечная смерть, стрелкой указан пробанд,
□ – мужской пол; ○ – женский пол;
■ или ● – заболевший носитель мутации;
/ – гибель индивидуума).

Обследование пробанда и его родственников было проведено в соответствии с положениями Хельсинкской декларации. У всех членов семьи было получено письменное информированное согласие на проведение молекулярно-генетического исследования. Геномная ДНК пациента К. была использована для высокопроизводительного секвенирования (NGS) на приборе MiSeq System (Illumina Inc., San Diego, CA, US) с помощью коммерческой панели TruSight Cardiomyopathy Sequencing panel (Illumina Inc., San Diego, CA, US). По результатам NGS у пробанда были обнаружены три варианта в генах KCNA5 (p. P307S), MYH7 (p. A373V), ACTC1 (p. S283G) как возможные мутации, повлекшие развитие НКЛЖ и ДКМП. Все три варианта приводят к несинонимичным заменам в белках, частота их в популяции человека крайне низка (менее 0,005%), предиктивный анализ in silico показал высокую патогенность для вариантов генов MYH7 и ACTC1.

ISSN 0022-9040. Кардиология. 2018;58(S11)

Метод секвенирования по Сенгеру был использован для генотипирования родственников пациента и определения наследования выявленных вариантов. Согласно полученным данным пациент К. унаследовал две мутации от матери (ACTC1 и MYH7) и вариант от отца в гене KCNA5.

Дальнейший сегрегационный анализ показал, что носительство вариантов в генах MYH7 и ACTC1 ассоциировано с развитием фенотипов ДКМП и НКЛЖ. В представленном клиническом случае пробанд (III:1) и его мать (II:2) имеют одинаковые фенотипы заболевания и оба являются носителями вариантов в генах MYH7 и ACTC1. У отца пробанда признаков КМП не выявлено, при ЭхоКГ структурной патологии, дилатации ЛЖ и сократительной дисфункции не обнаружено. Результаты сегрегационного анализа семьи К. представлены в таблице 1.

Современное морфофункциональное описание семейной КМП, с указанием фенотипа и генотипа согласно международному буквенному коду по нозологической классификации MOGE (S) [6], представлено в таблице 2.

Таким образом, сложная семейная форма КМП, ассоциированная с дигенным наследованием мутаций, обусловлена перекрывающимися фенотипами ДКМП и НКЛЖ. Проведенный сегрегационный анализ результатов исследования немногочисленных живых членов семьи не позволяет в этом случае уточнить доминирующий фенотип и подтвердить генетическую самостоятельность НКЛЖ или синдромность НКМ на фоне ДКМП, так как два члена семьи имеют одинаковые фенотипы заболевания и оба являются носителями аналогичных вариантов в генах MYH7 и ACTC1.

Клиническое наблюдение 2.

Пробанд Д., жен., 1962 г. р. В возрасте 45 лет впервые появились симптомы СН и выявлены признаки дилатации и систолической дисфункции ЛЖ. Пациентка длительно получала стандартную базовую терапию СН. Через 5 лет состояние ухудшилось, появились признаки резистентной к фармакотерапии тяжелой СН, обусловленной бивентрикулярной систолической дисфункцией и дилатацией всех полостей сердца. В 2016 г. пациентка была госпитализирована в РНПЦК для решения вопроса о необходимости проведения трансплантации сердца. При ЭхоКГ выявлены выраженная дилатация ЛЖ и сферическое ремоделирование сердца, бивентрикулярная систолическая дисфункция и признаки некомпактности миокарда в области нижней, задней и боковой стенок ЛЖ, а также верхушки и свободной стенки ПЖ. Параметры ЭхоКГ (Симпсон): КДО ЛЖ 272 мл; КСО ЛЖ 241 мл; ФВ ЛЖ 22%; КДД ЛЖ 71 мм; GLS ЛЖ – -7,0%; КДО ПЖ 51 мл; КСО ПЖ 39 мл; ФВ ПЖ 23,5%; GLS ПЖ – -8,8%; гипертрофия модераторной связки и свободной

Импликор®

1 таблетка 2 раза в сутки

Ивабрадин + Метопролол

Больше возможностей в одной таблетке для пациентов со стабильной стенокардией!

В 6 раз меньше приступов стенокардии[1]

Лучше переносимость физической нагрузки[1]

Выше качество жизни пациента[1]

Отличная переносимость лечения[1]

ИНСТРУКЦИЯ ПО ПРИМЕНЕНИЮ ПРЕПАРАТА ИМПЛИКОР®.
СОСТАВ*: Импликор® 5мг/25мг: 5 мг ивабрадина/25 мг метопролола; Импликор® 7,5мг/25мг: 7,5 мг ивабрадина/25 мг метопролола; Импликор® 5мг/50мг: 5 мг ивабрадина/50 мг метопролола; Импликор® 7,5 мг/50 мг: 7,5 мг ивабрадина/50 мг метопролола. Показания к применению*. Симптоматическое лечение стабильной стенокардии у взрослых пациентов с нормальным синусовым ритмом, состояние которых адекватно контролировалось применением комбинации монопрепаратов ивабрадина и метопролола в тех же дозах. СПОСОБ ПРИМЕНЕНИЯ И ДОЗЫ*. 1 таблетка 2 раза в сутки, утром и вечером, во время еды, запивая достаточном количеством жидкости. Концентрация метопролола в плазме крови повышается при одновременном приёме с пищей. Этот факт должен учитываться при лечении пациентов, которые принимают метопролол натощак перед назначением препарата Импликор®. При необходимости коррекцию дозы следует проводить монопрепаратами ивабрадина и метопролола. При почечной недостаточности: при величине клиренса креатинина выше 15 мл/мин не требуется изменения дозы. При снижении клиренса креатинина ниже 15 мл/мин применять с осторожностью. При печеночной недостаточности: у пациентов с печеночной недостаточностью средней степени тяжести применять с осторожностью, пациентам с печеночной недостаточностью тяжелой степени тяжести препарат противопоказан. Пациенты пожилого возраста: с осторожностью. Применение у детей и подростков: противопоказан (эффективность и безопасность применения у данной возрастной группы не установлена). Противопоказания*. Повышенная чувствительность к ивабрадину, метопрололу (и другим препаратам группы бета-адреноблокаторов ввиду возможной перекрестной чувствительности), а также к вспомогательным веществам; выраженная или симптоматическая брадикардия; кардиогенный шок; острый инфаркт миокарда (ОИМ) или подозрение на ОИМ, осложненный выраженной брадикардией, атриовентрикулярной блокадой I степени, артериальной гипотензией (АГ) (систолическое артериальное давление (АД) менее 100 мм рт.ст.) и/или тяжелой сердечной недостаточностью; синдром слабости синусового узла (включая, синоатриальную блокаду); атриовентрикулярная блокада (AV) II и III степени; тяжелая артериальная гипотензия (АД менее 90/50 мм рт.ст.) или симптоматическая артериальная гипотензия; нестабильная или острая сердечная недостаточность; у пациентов, периодически получающих кратковременное лечение бета-адреномиметиками; пациенты, зависимые от кардиостимулятора (у которых сердечный ритм обеспечивается только постоянной кардиостимуляцией); нестабильная стенокардия; тяжелое заболевание периферических сосудов; нелеченая феохромоцитома; тяжелая печеночная недостаточность; метаболический ацидоз; одновременное применение с мощными ингибиторами изоферментов CYP3A4, такими как противогрибковые средства группы азолов (кетоконазол, итраконазол), антибиотики группы макролидов (кларитромицин, эритромицин для приема внутрь, джозамицин, телитромицин), ингибиторы ВИЧ протеазы (нефинавир, ритонавир) и нефазодон; одновременное применение с верапамилом или дилтиазамом; беременность, грудное вскармливание и применение женщинами с сохраненным детородным потенциалом, не использующими надежные методы контрацепции; возраст до 18 лет (эффективность и безопасность применения в данной возрастной группе не изучалась). ОСОБЫЕ УКАЗАНИЯ*. Пациенты с умеренно выраженной печеночной недостаточностью (менее 9 баллов по шкале Чайлд-Пью): с осторожностью. Недостаточность положительного эффекта в отношении клинических исходов у пациентов с симптоматической стабильной стенокардией: в качестве симптоматической терапии стабильной стенокардии, поскольку ивабрадин не оказывает положительного эффекта на частоту сердечно-сосудистых событий (например, инфаркт миокарда или смерть вследствие сердечно-сосудистых причин) у таких пациентов. Контроль ЧСС: определение ЧСС в покое у пациентов, принимающих ивабрадин, при принятии решения о коррекции дозы должно быть выполнено одним из указанных способов: серийное измерение ЧСС, ЭКГ или 24-часовое амбулаторное мониторирование ЭКГ. Нарушения сердечного ритма: Импликор® не рекомендуется пациентам с фибрилляцией предсердий или другими типами аритмий, связанными с функцией синусового узла. Повышен риск развития фибрилляции предсердий. Необходимо регулярное клиническое наблюдение за пациентами для своевременного выявления фибрилляции предсердий. Если в период лечения возникла фибрилляция предсердий, соотношение ожидаемой пользы к возможному риску при дальнейшем применении ивабрадина должно быть еще раз тщательным образом проанализировано. Пациенты с хронической сердечной недостаточностью (ХСН) и нарушениями внутрижелудочковой проводимости (блокада левой или правой ножки пучка Гиса) и желудочковой диссинхронией должны находиться под пристальным контролем. Применение у пациентов с низкой ЧСС: противопоказан, если до начала терапии ЧСС в покое составляет менее 70 уд. Если на фоне терапии наблюдается стойкое снижение ЧСС в покое менее 50 уд/мин, или у пациента возникают симптомы, связанные с брадикардией, необходимо уменьшить дозу препарата, перейдя на прием препаратов на основе монокомпонентов, до достижения оптимальной дозы метопролола, или отменить лечение. Комбинированное применение с блокаторами «медленных» кальциевых каналов (БМКК): противопоказано. ХСН: у пациентов с ХСН IV ФК по классификации NYHA применять с осторожностью. Инсульт: не рекомендуется назначать препарат сразу после перенесенного инсульта. AV I степени: с осторожностью. Тяжелые нарушения функции почек (клиренс креатинина менее 15 мл/мин): с осторожностью. Функции зрительного восприятия: применять с осторожностью у пациентов с пигментной дегенерацией сетчатки. Отмена терапии: нельзя резко отменять бета-адреноблокаторы. Прекращение приема должно сопровождаться одновременным приемом метопролола в виде монокомпонентного препарата в оптимальной для пациента дозе. Если необходимо, применение ивабрадина можно прекратить резко. Дозу метопролола следует снижать постепенно, желательно, в течение не менее 2 недель, одновременно начиная заместительную терапию, если необходимо. В случае появления у пациента любых симптомов отмены, снижение дозы должно быть более постепенным. Артериальная гипотензия: с осторожностью, при тяжелой артериальной гипотензии (АД менее 90/50 мм рт.ст.) применение противопоказано. Фибрилляция предсердий – сердечные аритмии: плановую электрическую кардиоверсию следует проводить не ранее, чем через 24 часа после приема последней дозы ивабрадина. Применение у пациентов с врожденным синдромом удлиненного интервала QT или у пациентов, принимающих препараты, удлиняющие интервал QT: не следует назначать. Применение у пациентов с артериальной гипертензией, которым требуется изменение антигипертензивной терапии: терапия должна сопровождаться регулярным контролем АД. Применение у пациентов с бронхиальной астмой и ХОБЛ: с осторожностью и при необходимости назначать бронходилатирующие средства. Тяжелые поражения периферических сосудов: следует отменить препарат и подобрать индивидуальные дозы монокомпонентных препаратов. Феохромоцитома: при подтвержденном или предполагаемом диагнозе феохромоцитомы применять бета-адреноблокаторы следует в комбинации с альфа-адреноблокаторами. Пациенты с сахарным диабетом: следует применять с осторожностью (бета-адреноблокаторы могут маскировать некоторые симптомы гипогликемии, в том числе, тахикардию). Стенокардия Принцметала: применение бета-адреноблокаторов может увеличить продолжительность и частоту приступов стенокардии Принцметала. Применение кардиоселективных бета1-адреноблокаторов возможно в случае минимальных и ассоциированных форм заболевания и только в сочетании с вазодилататорами. Псориаз: можно применять только после тщательной оценки соотношения пользы и риска. Тиреотоксикоз: симптомы тиреотоксикоза могут маскироваться при приеме бета-адреноблокаторов. Общая анестезия: необходимо предупредить врача-анестезиолога о проводимом лечении. Если необходима отмена бета-блокатора, применение препарата прекращают постепенно. Полностью прием препарата должен быть прекращен за 48 часов до общей анестезии. Пациенты пожилого возраста: необходимо тщательно контролировать клиническое состояние пожилых пациентов, поскольку чрезмерное снижение АД или ЧСС может привести к недостаточному кровоснабжению важных органов. Аллергические реакции: с осторожностью, так как метопролол может повышать чувствительность к аллергенам и усиливать тяжесть анафилактических реакций. У спортсменов: следует принимать во внимание возможность получения положительных результатов допинг-теста. ВЗАИМОДЕЙСТВИЕ С ДРУГИМИ ЛЕКАРСТВЕННЫМИ СРЕДСТВАМИ*. Противопоказанные сочетания: мощные ингибиторы изофермента CYP3A4; умеренные ингибиторы изофермента CYP3A4 (дилтиазем или верапамил), бета-адреномиметики. Нежелательные сочетания: лекарственные средства, удлиняющие интервал QT, грейпфрутовый сок, барбитураты, гипотензивные лекарственные препараты центрального действия, антиаритмические препараты I класса. Сопутствующее применение с осторожностью: калийнесберегающие диуретики (тиазидные и «петлевые» диуретики), другие умеренные ингибиторы изофермента CYP3A4, индукторы изофермента CYP3A4, индукторы изофермента CYP2D6, ингибиторы изофермента CYP2D6, лидокаин, ингаляционные анастетики, нитраты, сердечные гликозиды, бета-адреноблокаторы и ингибиторы моноаминооксидазы, адреналин, парасимпатомиметики, нестероидные противовоспалительные препараты, инсулин и пероральные сахароснижающие препараты. Комбинации, которые нужно принимать во внимание: трициклические антидепрессанты, нейролептики, мефлохин, дипиридамол (в/в), альфа-адреноблокаторы, применяемые в урологии, эрготамин, курареподобные миорелаксанты, флоктафении, антациды. БЕРЕМЕННОСТЬ И ПЕРИОД ЛАКТАЦИИ*. Противопоказан. Влияние на способность управлять транспортными средствами и выполнять работы, требующие высокой скорости психомоторных реакций*. Пациентов следует предупредить о возможных нежелательных симптомах (таких как головная боль, головокружение, повышенная утомляемость), которые могут усиливаться на фоне приема алкоголя или изменении терапии. ПОБОЧНОЕ ДЕЙСТВИЕ*. Очень часто: изменения световосприятия (фосфены), повышенная утомляемость. Часто: ночные кошмары, патологические сновидения, головная боль, бессонница, сонливость, головокружение, нечеткость зрения, брадикардия, AV блокада I степени (удлинение интервала PQ на ЭКГ), желудочковая экстрасистолия, ощущение сердцебиения, неконтролируемое АД, фибрилляция предсердий, ощущение похолодания конечностей, болезнь Рейно, ортостатическая гипотензия, одышка при физической нагрузке, тошнота, запор, диарея, боли в животе, рвота, нарушение либидо. Нечасто: эозинофилия, обострение псориаза, гиперурикемия, гиперлипидемия, депрессия, спутанность сознания, галлюцинации, замедление скорости психических и двигательных реакций, понимания, эпизоды потери сознания, парестезии, ступор, нарушение зрения, синдром «сухого» глаза, раздражение конъюнктивы, диплопия, вертиго, атриовентрикулярная блокада I степени, ощущение сердцебиения, суправентрикулярные экстрасистолы, сердечная недостаточность, кардиогенный шок, боль в грудной клетке, артериальная гипотензия, перемежающаяся хромота, снижение АД, одышка, бронхоспазм, ангионевротический отек, кожная сыпь, дистрофические изменения кожи, крапивница, гипертрофия, псориаз, мышечные спазмы, астения, отеки, увеличение массы тела, повышение концентрации креатинина в плазме крови, удлинение интервала QT на ЭКГ. Редко: тромбоцитопения, повышенная возбудимость, тревога, снижение продукции слезы, конъюнктивит, шум в ушах, нарушения ритма сердца, нарушение проводимости миокарда, ринит, сухость слизистой оболочки полости рта, дисгевзия, отклонения показателей функции печени, нарушения функции печени, эритема, кожный зуд, алопеция, мышечная слабость, недомогание, повышение активности «печеночных» трансаминаз, половая дисфункция/импотенция. Очень редко: лейкопения, деперсонализация, амнезия, ксерофтальмия, нарушение слуха, снижение слуха, глухота, AV блокада II и III степени, синдром слабости синусового узла, учащение и утяжеление приступов у пациентов со стенокардией, сухая гангрена, ретроперитонеальный фиброз, гепатит, реакции фотосенсибилизации, артралгия, болезнь Пейрони. ПЕРЕДОЗИРОВКА*. ФАРМАКОЛОГИЧЕСКОЕ ДЕЙСТВИЕ*. Ивабрадин – препарат, замедляющий ритм сердца, механизм действия которого заключается в селективном и специфическом ингибировании If каналов синусового узла, контролирующих спонтанную диастолическую деполяризацию в синусовом узле и регулирующих ЧСС. Ивабрадин дозозависимо снижает ЧСС. Метопролол - кардиоселективный блокатор, блокирующий β1-адренорецепторы (расположенные преимущественно в сердце) в дозах значительно меньших, чем дозы, требующиеся для блокирования β1-адренорецепторов (локализованные, главным образом, в периферических сосудах и бронхах). Метопролол не обладает мембраностабилизирующей и внутренней симпатомиметической активностью.
ФОРМА ВЫПУСКА*: Таблетки, покрытые пленочной оболочкой, 5 мг + 25 мг, 7,5 мг + 25 мг, 5 мг + 50 мг, 7,5 мг + 50 мг. По 14 таблеток в блистер (ПВХ/Ал). По 1, 2, 4 и 6 блистеров с инструкцией по медицинскому применению в пачку картонную.
*Для получения полной информации, пожалуйста, обратитесь к инструкции по медицинскому применению лекарственного препарата.

1. Divchev D. et al. Cardiol Ther. 2017;6: 239-249. Дивчев Д. и соавт. Кардиология и терапия. 2017; 6: 239-249

Реклама.

Таблица 1. Результаты сегрегационного анализа семьи пробанда К.

Семья пробанда К.		KCNA5	MYH7	ACTC1
Члены семьи	**Фенотип КМП**			
III: 1 (пробанд)	НКЛЖ + ДКМП (КДД 63 мм, ФВ ЛЖ 36%)	+	+	+
II: 1 (отец)	КМП не выявлено (ФВ ЛЖ 67%)	+	–	–
II: 2 (мать)	НКЛЖ +ДКМП (КДД 65 мм, ФВ ЛЖ 39%)	–	+	+
Предиктор патогенности (revel score)		0,205	0,737	0,915
Идентификатор в базе данных (dbSNP)		rs17215409	rs730880924	rs751044644

«+» – носительство мутации; «-» – отсутствие мутации.

Рис. 4. МРТ сердца пробанда Д. с дилатацией ЛЖ и бивентрикулярным НКМ

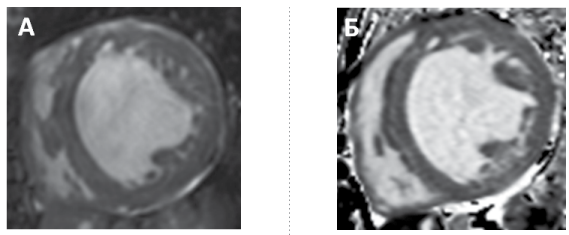

А) проекция по короткой оси: отчетливо визуализируется двухслойная структура миокарда ЛЖ и ПЖ, с соотношением НКС\КС = 3,4.

Б) контрастное усиление МРТ: в проекции по короткой оси наблюдаются интрамуральные линейные зоны отсроченного накопления гадолиния (зоны миокардиального фиброза в области средних сегментов МЖП, боковой, задне-боковой и нижне-диафрагмальной области ЛЖ).

стенки ПЖ (9 мм); систолическая экскурсия плоскости трикуспидального кольца (TAPSE) 10 мм; индекс массы миокарда составил 217 г/м^2, масса миокарда ЛЖ – 388 г.

В результате МРТ исследования сердца выявлены значительная дилатация левых отделов сердца с систолической дисфункцией и 4 основных признака НКМ с соотношением НКС/КС (17 мм/5 мм) = 3,4 (дилатация ЛЖ и двухслойная структура миокарда представлены на рисунке 4А). Контрастирование гадолинием позволило определить линейные зоны распространенного фиброза миокарда (рис. 4Б).

При биохимическом исследовании у пациентки Д. наблюдалось повышение уровня сывороточного N-концевого предшественника мозгового натрийуретического пептида – 1423 пг/ммоль и ферментов цитолиза – трансаминаз (АЛТ 217 Е/л, АСТ 297 Е/л). Симптомов скелетной миопатии и снижения интеллекта обнаружено не было. При селективной ангиографии патологии коронарных артерий не выявлено.

При анализе родословной пациентки Д. выявлены неблагоприятные кардиоваскулярные события у родственников по материнской линии – ранние ВСС членов

Таблица 2. Нозологическая классификация сложного семейного фенотипа КМП

Члены семьи	Классификация MOGE (S)
I: 2	$M_{D+NC\ [brady]}\ O_H G_{AD} E_{G\text{-}MYH7\ [p.\ A373V]\ +ACTC1\ [p.\ S283G]}\ S_{II}$
II: 1	$M_{D+NC} O_H G_{AD} E_{G\text{-}MYH7\ [p.\ p.\ A373V]\ +ACTC1\ [p.\ S283G]}\ S_{III}$

Рис. 5. Генеалогическое древо пробанда Д.

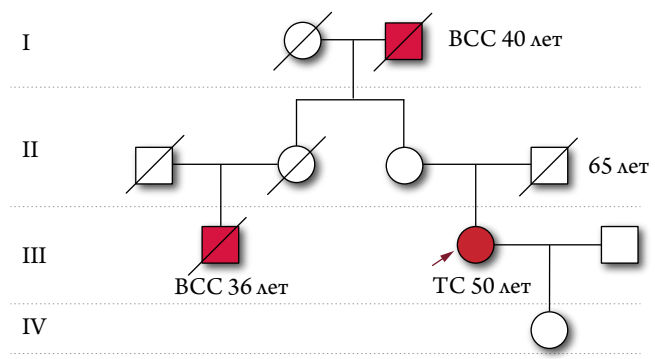

ВСС – внезапная сердечная смерть,
ТС – трансплантация сердца, стрелкой указан пробанд,
□ – мужской пол; ○ – женский пол;
■ или ● – заболевший носитель мутации;
/ – гибель индивидуума).

Рис. 6. Фрагменты секвенирования гена LAMP2 у пробанда Д. и членов семьи

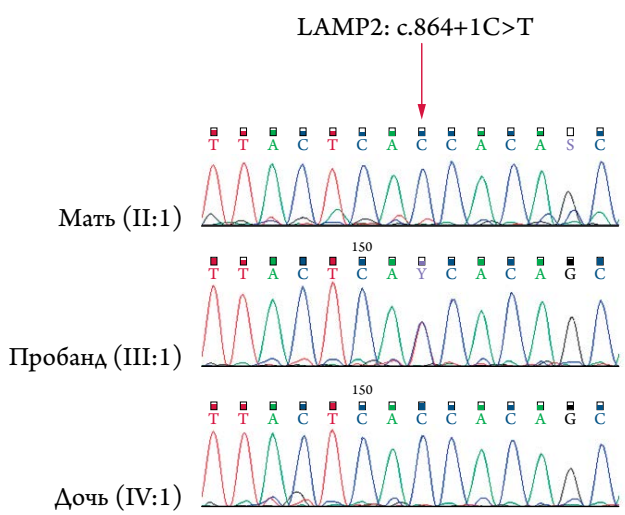

Таблица 3. Нозологическая классификация фенотипа КМП у пациентки Д. с болезнью Данона

Пробанд	Классификация MOGE(S)
III: 1	$M_{Danon(D+NC+H)}O_{H[\uparrow ALT, \uparrow AST, \uparrow LDH, \uparrow BNP]}G_{De\ Novo}E_{G-[LAMP2:\ c.864+1C>T]}S_{D-IV}$

Рис. 7. Изображение МРТ сердца пациентки В. в двух проекциях

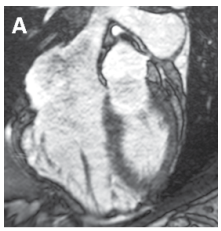

А) проекция по длинной оси (отчетливо визуализируется двухслойная структура миокарда ЛЖ и межтрабекулярные карманы.

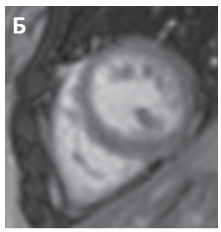

Б) проекция по короткой оси (наблюдаются гипертрабекулярные зоны в средних сегментах передней, боковой и нижней стенки ЛЖ).

семьи в возрасте 40 и 36 лет (дедушка и двоюродный брат). У дочери и матери пробанда Д. признаков КМП или других морфофункциональных изменений сердца при обследовании не обнаружено. Генеалогическое древо семьи Д. в четырех поколениях представлено на рисунке 5.

С учетом семейного анамнеза (в соответствии с письменным информированным согласием) пациентке было проведено генетическое исследование. По результатам NGS, у пробанда Д. была обнаружена сплайсинг мутация гена LAMP2: c. 864+1C>T. Метод прямого секвенирования по Сенгеру был использован для генотипирования родственников пациентки (мать и дочь) и определения наследования выявленных вариантов. У матери и дочери указанная мутация LAMP2 не обнаружена. Согласно полученным данным (фрагменты секвенирования гена LAMP2 представлены на рисунке 6), выявленная мутация у пробанда Д. является de novo (спорадическая мутация). На это указывает LAMP2 отрицательный тест у матери. Биологический материал отца не был доступен для анализа, однако отсутствие у него признаков болезни и продолжительность жизни отца до 65 лет исключают носительство мутации и болезнь Данона, при которой средняя длительность жизни у мужчин составляет 19±6 лет.

Таким образом, болезнь Данона у пациентки Д. подтверждена генетически. Представленный сложный фенотип КМП можно объяснить наличием дефицита протеина LAMP2, вызывающего развитие системного лизосомального накопления – гликогеноза. Специфическая КМП, с указанием фенотипа и генотипа по нозологической классификации MOGE (S), представлена в таблице 3 в виде буквенного международного индивидуального кода заболевания [6].

В представленном клиническом наблюдении бивентрикулярный НКМ является характерным анатомическим синдромом и составляющим компонентом специфической КМП при моногенной лизосомальной патологии – болезни Данона. Отсутствие общепринятых критериев НКМ на фоне сопутствующих изменений – значительной дилатации камер сердца, выраженной систолической дисфункции и гипертрофии миокарда – значительно усложняет интерпретацию результирующих данных современных методов визуализации.

Клиническое наблюдение 3.

Пациентка В., жен., 1991 г. р., обратилась в 2016 г. в РНПЦК с жалобами на колющие и ноющие боли в области сердца, чувство сердцебиения при быстрой ходьбе и одышку. При физикальном обследовании: астеничное сложение; кожные покровы и слизистые обычной окраски; АД 115/75 мм рт. ст.; Частота сердечных сокращений 67 уд./мин; сердечные тоны ритмичные, короткий систолический шум в точке Боткина; дыхание везикулярное, хрипов нет; пальпаторно увеличения печени и периферических отеков не выявлено. По данным ЭКГ – синусовый ритм, умеренная синусовая брадикардия с ЧСС 53 уд./мин, нормальное положение электрической оси сердца; по данным Холтеровского мониторирования – непатологическое количество предсердных экстрасистол (133 в сут.). При ЭхоКГ выявлены зоны гипертрабекулярного строения миокарда по типу НКМ на уровне среднего и верхушечного сегментов боковой и нижней стенок ЛЖ (отношение НКС/КС >2), а также АРХ в средней трети полости ЛЖ; нарушение локальной сократимости средне-бокового и верхушечно-бокового сегментов ЛЖ; незначительное снижение глобальной систолической функции (ФВ ЛЖ 52%) при отсутствии дилатации ЛЖ (КДО 88 мл, КСО 42 мл, КДД 55 мм). При МРТ исследовании были выявлены все признаки НКМ в области верхушки, переднего, бокового и нижнего сегментов ЛЖ (критерии: двухслойный миокард; отношение НКС/КС=17 мм/4 мм=4,25; сообщающиеся с полостью ЛЖ межтрабекулярные карманы); признаков фиброза миокарда при контрастном усилении не обнаружено; при неконтрастной МРТ-коронарографии – нормальная анатомия и проходимость коронарных артерий. Изображения сердца в двух МРТ проекциях представлены на рисунке 7.

В результате анализа данных анамнеза и ретроспективной оценки медицинской документации в период с 2009 по 2015 г. были получены дополнительные важные сведения: 1) жалобы на одышку, утомляемость и появление

периферических отеков, а также манифестация НКЛЖ (при ЭхоКГ в динамике) появились у пациентки В. во время третьей беременности; 2) впервые de novo гипертрабекулярное строение верхушки, передней и боковой стенок ЛЖ было обнаружено в 2015 г. в 3-м триместре 3-ей по счету беременности; 3) по данным предыдущих серийных ЭхоКГ (до 2015 г.) признаков морфоструктурных и функциональных изменений сердца не было зарегистрировано.

С учетом семейного анамнеза (не уточненные обстоятельства ранней смерти матери в возрасте 29 лет, наличие троих детей) было принято решение о проведении генетического тестирования. У пациентки В. было получено письменное информированное согласие на проведение молекулярно-генетического исследования. В результате проведенного секвенирования (NGS) геномной ДНК с помощью коммерческой панели TruSight Cardiomyopathy Sequencing Panel (Illumina Inc., US) патогенных мутаций в 174 анализируемых генах не обнаружили.

В 2018 г. пациентке В. и ее детям (9, 5 и 3 лет) проведено клинико-инструментальное исследование: физикальный осмотр, нейромышечное тестирование, ЭКГ, Холтеровское мониторирование и ЭхоКГ. Признаков гипертрабекулярности (или НКМ) по данным ЭхоКГ, изменений ЭКГ и нарушений сердечного ритма у детей не выявили. У матери, пациентки В., отмечалась положительная динамика – инволюция гипертрабекулярности по данным ЭхоКГ исследования, проведенного двумя независимыми экспертами: зона повышенной трабекулярности наблюдалась только в области верхушки ЛЖ (отмечена только одним экспертом); признаков НКМ, дилатации и дисфункции ЛЖ не обнаружено. От проведения контрольного МРТ исследования сердца пациентка отказалась.

В представленном случае у пациентки с перипартальным и обратимым НКЛЖ триггером для развития НКМ (гипертрабекулярный эпифеномен) могли послужить гемодинамические изменения, вызываемые повышением объема циркулирующей крови на 50% и удвоением преднагрузки на материнское сердце в период 2–3-го триместра беременности. В исследовании S. Gati (2014 г.) у 25,4% бессимптомных женщин был выявлен эпифеномен de novo гипертрабекулярности ЛЖ во время беременности и обратное его развитие у 69,2% наблюдаемых через 8,1±4,2 месяца после родоразрешения [17].

Обсуждение

Наши наблюдения отражают текущую неопределенность в отношении патогенеза и значимости НКЛЖ. Анатомически синдром НКМ представляет собой

Рис. 8. Схематическое изображение перекрывающихся основных генов-кандидатов, ответственных за развитие НКЛЖ, ДКМП, ГКМП и РКМП

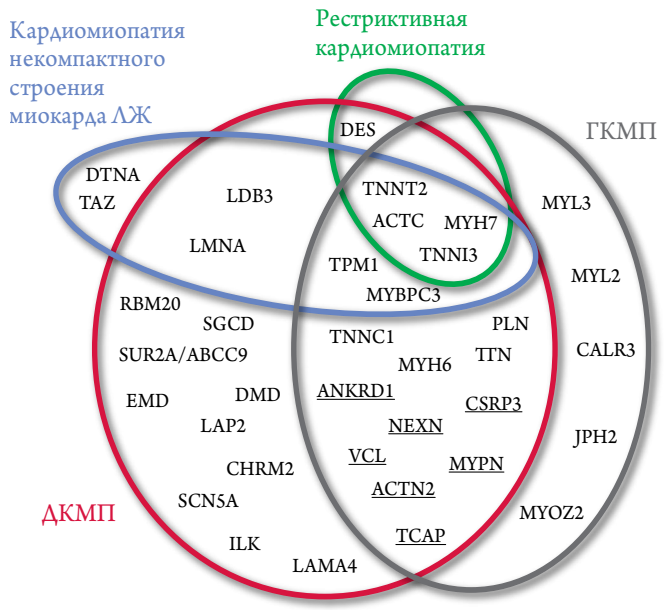

гипертрабекулярную морфологию сердечной стенки, которую оценивают с помощью высокоточных современных визуализирующих методик. Клинически синдром НКМ высоко вариабелен – нередко сопутствует другим заболеваниям сердца и экстракардиальной патологии или является неотъемлемым составным компонентом редкого заболевания.

Так, в первом клиническом случае (пробанд К.) диагностирован сложный семейный фенотип КМП (НКЛЖ в сочетании с ДКМП), ассоциированный с двумя патогенными мутациями (MYH7 и ACTC1), которые встречаются и при других первичных КМП (ДКМП, НКЛЖ, ГКМП). Во втором наблюдении (пробанд Д.) выявлен бивентрикулярный НКМ (с дилатацией и значительной систолической дисфункцией обоих желудочков, с гипертрофией ПЖ), обусловленный de novo мутацией гена LAMP2, вызывающей дефицит лизосом-ассоциированного мембранного протеина с развитием гликогеноза – болезни Данона; в этом случае НКМ – это важный составляющий анатомический синдром моногенной болезни. В третьем наблюдении (клинический случай В.) представлена перипартальная эволюция приобретенного синдрома НКЛЖ.

При редких синдромах/заболеваниях НКМ является неотъемлемой частью КМП (болезни Данона и Фабри). Клиническая значимость НКМ, сопутствующего другим сердечным заболеваниям (60–65% случаев), по-прежнему остается неопределенной [7, 30–37]. Крайне гетерогенная генетическая составляющая

НКЛЖ,которая совпадает (перекрывается) со спектром генетических мутаций, вызывающих и другие первичные формы КМП (ДКМП, РКМП, ГКМП), может свидетельствовать о возможном «континууме КМП, ассоциированных с мутациями генов саркомерных белков», т. н. «континуум КМП» был предложен группой итальянских ученых (M. Baldi с соавт., 2010 г.). Схематическое изображение основных перекрывающихся генов-кандидатов, ассоциированных с развитием НКЛЖ, ГКМП, ДКМП и РКМП представлено на рисунке 8 [7, 36, 37, 43–48].

Приобретенные формы (у спортсменов), развитие НКЛЖ на фоне другого заболевания (анемия, почечная недостаточность, ИБС) или его динамическая эволюция (представленный нами третий клинический случай обратного развития перипартального НКМ) свидетельствуют о том, что патогенез этого структурного расстройства является более сложным и патогенетическая роль эмбриогенеза – не единственная гипотеза. Другие патофизиологические теории развития НКЛЖ базируются на вторичных механизмах, вызывающих формирование повышенной трабекулярности вследствие воздействия эпигеномных факторов на протяжении всей жизни индивидуума [15–20]. Например, микроциркуляторная дисфункция или нарушения метаболизма могут приводить к ишемии миокарда, тем самым стимулируя увеличение трабекулярности [27]. Кроме того, повышенная трабекулярность развивается у пациентов с заболеваниями клапанного аппарата и при ХПН, гемодинамика которых отличается повышенной пред- и постнагрузкой [11, 13].

Патогенез приобретенного НКЛЖ остается все еще недостаточно изученным, но гипотеза адаптивного механизма развития НКМ находит свое подтверждение в некоторых экспериментальных исследованиях. Повышение трабекулярности (своего рода увеличение эндокардиальной поверхности) является компенсационным механизмом для увеличения объема сердечного выброса желудочков с компрометированной сократительной функцией или подверженных значительной перегрузке давлением/объемом. Изучаются и другие вероятные механизмы развития гипертрабекулярности, обусловленные снижением адгезии кардиомиоцитов из-за нарушения функции щелевых контактов (gap junctions), которые локализуются во вставочных дисках соседних кардиомиоцитов (C. Agnisola, 1994 г.:

одна из первых изученных моделей некомпактности – губчатое сердце ледяной рыбы, которое способно обеспечивать адекватный ударный объем при низком давлении с помощью компенсаторной псевдогипертрофии) [11, 36, 37].

Таким образом, множественные генетические дефекты, вызывающие НКЛЖ, значительная вариабельность клинических и структурно-функциональных фенотипов НКЛЖ [36], детально не изученные и не уточненные механизмы взаимодействия патогенетического «континуума саркомерных и несаркомерных КМП», вызывают сомнения и разночтения у ведущих экспертов – кардиологов, генетиков, патофизиологов. Вопросы по разграничению НКЛЖ, как нозологически самостоятельной КМП или как сопутствующего анатомического синдрома НКМ, еще далеки от разрешения. Дополнительной сложностью является отсутствие унифицирующих критериев диагностики (критерии соответствия) на основе современных визуализирующих технологий и неоднозначная интерпретация роли НКМ (причина или следствие КМП). Все вышеперечисленные проблемы вносят свой вклад в существующую сегодня неопределенность в отношении конкретной генетической основы НКЛЖ и диктуют необходимость решения следующих важных задач:

- достижение профессионального рекомендательного консенсуса по унификации диагностических критериев НКЛЖ; более осторожный и взвешенный подход к диагностике изолированной НКМ, как самостоятельной формы КМП;
- проведение дальнейших исследований с формированием многоцентровых реестров НКЛЖ, с длительным наблюдением пробандов и их родственников, с анализом корреляции генотипов, фенотипов и клинических исходов НКМ.

Проведение генетического консультирования и молекулярного тестирования является целесообразным для пациентов, имеющих НКЛЖ как в изолированной форме, случайно выявленной во время медицинского обследования, так и при сочетании НКЛЖ с другими формами КМП [45, 46].

Клиническое медицинское исследование должно включать обязательную оценку антропометрических данных, осмотр кожных покровов, глаз, волос, а также нейромышечное тестирование. Тщательный фенотипический анализ экстракардиальных признаков позволит исключить другие заболевания с присущей им гипертрабекулярностью, такие как болезнь Фабри, болезнь Данона или Нунан синдром. Клинический скрининг членов семьи первой линии родства помогает выяснить, является ли НКЛЖ семейным или спорадическим [46]. Все данные важно интегрировать в семейные родословные, которые позволяют графически представить типы наследования болезни. В семьях с НКЛЖ некоторые родственники могут иметь изолированную форму НКЛЖ [45], тогда как другие могут иметь ВПРС или другие формы КМП [11], включая КМП и без НКЛЖ. Многообразие вариантов КМП у родственников диктует необходимость проведения сегрегационного анализа, позволяющего оценить роль той или иной мутации, особенно в семьях с наследованием множественных мутаций. Тщательное физикальное и клинико-инструментальное обследование целесообразно проводить всем членам семьи с гипертрабекулярностью, синдромом НКМ или НКЛЖ, независимо от результатов генетического тестирования. Вероятный диагноз КМП НКЛЖ следует рассматривать для тех пациентов, у которых, помимо критериев НКМ (по данным ЭхоКГ и МРТ), присутствует хотя бы один из следующих признаков: наличие НКЛЖ у родственника или нескольких членов семьи; идентифицированы патологические мутации генов, ассоциированных с НКЛЖ; выявлены локальные нарушения сократимости миокарда; а также наличие одного из таких осложнений, как клинически значимые аритмии, СН или тромбоэмболия [47, 48].

Конфликт интересов не заявлен.

СПИСОК ЛИТЕРАТУРЫ/REFERENCES

1. Jenni R, Oechslin EN, van der Loo B. Isolated ventricular noncompaction of the myocardium in adults. Heart. 2007;93 (1):11–5. DOI: 10.1136/hrt.2005.082271
2. Ulusoy R, Kucukarslan N, Kirilmaz A, Demiralp E. Noncompaction of ventricular myocardium involving both ventricles. European Journal of Echocardiography. 2006;7 (6):457–60. DOI: 10.1016/j.euje.2005.07.011
3. Ranganathan A, Ganesan G, Sangareddi V, Pillai AP, Ramasamy A. Isolated Noncompaction of Right Ventricle-A Case Report: Noncompaction of Right Ventricle. Echocardiography. 2012;29 (7):E169–72. DOI: 10.1111/j.1540–8175.2012.01671.x
4. Maron BJ. Contemporary Definitions and Classification of the Cardiomyopathies: An American Heart Association Scientific Statement from the Council on Clinical Cardiology, Heart Failure and Transplantation Committee; Quality of Care and Outcomes Research and Functional Genomics and Translational Biology Interdisciplinary Working Groups; and Council on Epidemiology and Prevention. Circulation. 2006;113 (14):1807–16. DOI: 10.1161/CIRCULATIONAHA.106.174287
5. Elliott P, Andersson B, Arbustini E, Bilinska Z, Cecchi F, Charron P et al. Classification of the cardiomyopathies: a position statement from the european society of cardiology working group on myocardial and pericardial diseases. European Heart Journal. 2007;29 (2):270–6. DOI: 10.1093/eurheartj/ehm342
6. Arbustini E, Narula N, Dec GW, Reddy KS, Greenberg B, Kushwaha S et al. The MOGE (S) Classification for a Phenotype – Genotype Nomenclature of Cardiomyopathy. Journal of the American

College of Cardiology. 2013;62 (22):2046–72. DOI: 10.1016/j.jacc.2013.08.1644

7. Arbustini E, Weidemann F, Hall JL. Left ventricular noncompaction: a distinct cardiomyopathy or a trait shared by different cardiac diseases? Journal of the American College of Cardiology. 2014;64 (17):1840–50. DOI: 10.1016/j.jacc.2014.08.030
8. Samsa LA, Yang B, Liu J. Embryonic cardiac chamber maturation: Trabeculation, conduction, and cardiomyocyte proliferation. American Journal of Medical Genetics Part C: Seminars in Medical Genetics. 2013;163 (3):157–68. DOI: 10.1002/ajmg.c.31366
9. Moore B, Prasad Dasi L. Quantifying left ventricular trabeculae function – application of image-based fractal analysis. Physiological Reports. 2013;1 (4):e00068. DOI: 10.1002/phy2.68
10. Bharucha T, Lee KJ, Daubeney PEF, Nugent AW, Turner C, Sholler GF et al. Sudden death in childhood cardiomyopathy: results from a long-term national population-based study. Journal of the American College of Cardiology. 2015;65 (21):2302–10. DOI: 10.1016/j.jacc.2015.03.552
11. Stähli BE, Gebhard C, Biaggi P, Klaassen S, Valsangiacomo Buechel E, Attenhofer Jost CH et al. Left ventricular non-compaction: prevalence in congenital heart disease. International Journal of Cardiology. 2013;167 (6):2477–81. DOI: 10.1016/j.ijcard.2012.05.095
12. Hofer M, Stöllberger C, Finsterer J. Acquired noncompaction associated with myopathy. International Journal of Cardiology. 2007;121 (3):296–7. DOI: 10.1016/j.ijcard.2006.08.065
13. Markovic NS, Dimkovic N, Damjanovic T, Loncar G, Dimkovic S. Isolated ventricular noncompaction in patients with chronic renal failure. Clinical Nephrology. 2008;70 (1):72–6. PMID: 18793554
14. Piga A, Longo F, Musallam KM, Veltri A, Ferroni F, Chiribiri A et al. Left ventricular noncompaction in patients with β-thalassemia: Uncovering a previously unrecognized abnormality. American Journal of Hematology. 2012;87 (12):1079–83. DOI: 10.1002/ajh.23323
15. Gati S, Chandra N, Bennett RL, Reed M, Kervio G, Panoulas VF et al. Increased left ventricular trabeculation in highly trained athletes: do we need more stringent criteria for the diagnosis of left ventricular non-compaction in athletes? Heart. 2013;99 (6):401–8. DOI: 10.1136/heartjnl-2012–303418
16. Gati S, Papadakis M, Van Niekerk N, Reed M, Yeghen T, Sharma S. Increased left ventricular trabeculation in individuals with sickle cell anaemia: physiology or pathology? International Journal of Cardiology. 2013;168 (2):1658–60. DOI: 10.1016/j.ijcard.2013.03.039
17. Gati S, Papadakis M, Papamichael ND, Zaidi A, Sheikh N, Reed M et al. Reversible De Novo Left Ventricular Trabeculations in Pregnant Women: Implications for the Diagnosis of Left Ventricular Noncompaction in Low-Risk Populations. Circulation. 2014;130 (6):475–83. DOI: 10.1161/CIRCULATIONAHA.114.008554
18. D'Ascenzi F, Pelliccia A, Natali BM, Bonifazi M, Mondillo S. Exercise-induced left-ventricular hypertrabeculation in athlete's heart. International Journal of Cardiology. 2015;181:320–2. DOI: 10.1016/j.ijcard.2014.11.203
19. Caselli S, Attenhofer Jost CH, Jenni R, Pelliccia A. Left Ventricular Noncompaction Diagnosis and Management Relevant to Pre-participation Screening of Athletes. The American Journal of Cardiology. 2015;116 (5):801–8. DOI: 10.1016/j.amjcard.2015.05.055
20. Zemrak F, Ahlman MA, Captur G, Mohiddin SA, Kawel-Boehm N, Prince MR et al. The Relationship of Left Ventricular Trabeculation to Ventricular Function and Structure Over a 9.5-Year Follow-Up. Journal of the American College of Cardiology. 2014;64 (19):1971–80. DOI: 10.1016/j.jacc.2014.08.035
21. Poscolieri B, Bianco M, Vessella T, Gervasi S, Palmieri V, Zeppilli P. Identification of benign form of ventricular non-compaction in competitive athletes by multiparametric evaluation. International Journal of Cardiology. 2014;176 (3):1134–6. DOI: 10.1016/j.ijcard.2014.07.288

ГАРМОНИЯ артериального давления

Нолипрел® А Би–форте

Индапамид + периндоприл

130
80

Нолипрел® А, Нолипрел® А форте, Нолипрел® А Би-форте

СОСТАВ*. Нолипрел А 0,625 мг/2,5 мг таблетки: индапамид 0,625 мг и периндоприл 2,5 мг. Нолипрел А форте 1,25 мг/5 мг таблетки: индапамид 1,25 мг и периндоприл 5 мг. Нолипрел А Би–форте 2,5 мг/10 мг таблетки: индапамид 2,5 мг и периндоприл 10 мг. **ПОКАЗАНИЯ К ПРИМЕНЕНИЮ*.** Нолипрел А 0,625/2,5 и Нолипрел А форте 1,25/5: эссенциальная гипертензия. У пациентов с артериальной гипертензией и сахарным диабетом 2 типа для снижения риска развития микрососудистых осложнений (со стороны почек) и макрососудистых осложнений от сердечно-сосудистых заболеваний. Нолипрел А Би–форте 2,5/10: эссенциальная гипертензия (пациентам, которым требуется терапия периндоприлом в дозе 10 мг и индапамидом в дозе 2,5 мг). **СПОСОБ ПРИМЕНЕНИЯ И ДОЗЫ*.** Внутрь, 1 таблетка 1 раз в сутки, утром, перед приемом пищи. *Пациенты пожилого возраста.* Нолипрел А 0,625/2,5 и Нолипрел А форте 1,25/5: назначать лечение после контроля функции почек и АД. Нолипрел А Би–форте 2,5/10: клиренс креатинина (КК) рассчитывают с учетом возраста, массы тела и пола. Почечная недостаточность. Необходим регулярный контроль концентрации креатинина и калия в плазме крови. Пациентам с КК ≥60 мл/мин, коррекции дозы не требуется. Нолипрел А 0,625/2,5 и Нолипрел А форте 1,25/5: для пациентов с умеренно выраженной почечной недостаточностью (КК 30-60 мл/мин) рекомендуется начинать терапию с необходимых доз препаратов (в виде монотерапии), входящих в состав Нолипрела А/ Нолипрела А форте; противопоказан пациентам с тяжелой почечной недостаточностью (КК менее 30 мл/мин). Нолипрел А Би–форте: противопоказан пациентам с умеренной и тяжелой почечной недостаточностью (КК ≤60 мл/мин). **ПРОТИВОПОКАЗАНИЯ*.** Повышенная чувствительность к периндоприлу и другим иАПФ, индапамиду, другим сульфонамидам, а также к вспомогательным веществам. Ангионевротический отек (отек Квинке) в анамнезе на фоне приема ингибиторов АПФ (см. «Особые указания»). Наследственный/идиопатический ангионевротический отек. Одновременное применение с алискиреном и лекарственными препаратами, содержащими алискирен, у пациентов с сахарным диабетом и/или умеренными или тяжелыми нарушениями функции почек (скорость клубочковой фильтрации (СКФ) менее 60 мл/мин/1,73м^2 площади поверхности тела). Гипокалиемия. Тяжелая почечная недостаточность (КК ≤30 мл/мин) для Нолипрел А 0,625/2,5 и Нолипрел А форте 1,25/5. Умеренная и тяжелая почечная недостаточность (КК ≤60 мл/мин) для Нолипрел А Би–форте 1,25/5. Одновременное применение с АРА II у пациентов с диабетической нефропатией. Печеночная энцефалопатия. Тяжелая печеночная недостаточность. Одновременное применение с неантиаритмическими средствами, способными вызвать полиморфную желудочковую тахикардию типа «пируэт» (см. раздел «Взаимодействие с другими лекарственными средствами»). Беременность и период грудного вскармливания. Из-за отсутствия достаточного клинического опыта препарат не следует применять у пациентов, находящихся на гемодиализе, а также у пациентов с нелеченой декомпенсированной сердечной недостаточностью. Возраст до 18 лет. Наличие лактазной недостаточности, галактоземии или синдром глюкозо-галактозной мальабсорбции, непереносимость лактозы. **ОСОБЫЕ УКАЗАНИЯ*.** Совместное применение с препаратами лития, калийсберегающих диуретиков, солей калия. Двойная блокада РААС посредством сочетания ингибитора АПФ с АРА II или алискиреном не рекомендуется, так как имеются данные об увеличении риска возникновения артериальной гипотензии, гиперкалиемии и нарушений функции почек (включая острую почечную недостаточность). Применение ингибиторов АПФ в сочетании с антагонистами рецепторов АРА II противопоказано у пациентов с диабетической нефропатией и не рекомендуется у других пациентов. *Нейтропения/агранулоцитоз/тромбоцитопения/анемия:* у пациентов с системными заболеваниями соединительной ткани, на фоне приема иммунодепрессивных средств, аллопуринола рекомендуется периодически контролировать количество лейкоцитов в крови. *Повышенная чувствительность/ангионевротический отек:* прием препарата должен быть прекращен, а пациент должен наблюдаться до полного исчезновения признаков отека. Ангионевротический отек, сопровождающийся отеком гортани, может привести к летальному исходу. *Одновременное применение ингибиторов mTOR (мишени рапамицина млекопитающих) (например, сиролимус, эверолимус, темсиролимус):* может повышаться риск развития ангионевротического отека (в том числе отека дыхательных путей или языка с без нарушения функции дыхания). *Анафилактоидные реакции при проведении десенсибилизации:* имеются отдельные сообщения о развитии длительных, угрожающих жизни анафилактоидных реакций у пациентов с отягощенным аллергическим анамнезом или склонностью к аллергическим реакциям, проходящих процедуры десенсибилизации. Ингибиторы АПФ необходимо применять с осторожностью у склонных к аллергическим реакциям пациентов и избегать назначения пациентам, получающим иммунотерапию. Реакции можно избежать путем временной отмены ингибитора АПФ не менее чем за 24 часа до начала процедуры. *Анафилактоидные реакции при проведении афереза ЛПНП:* следует временно прекращать терапию ингибитором перед каждой процедурой афереза. В редких случаях при проведении афереза ЛПНП с использованием декстрана сульфата развивались угрожающие жизни анафилактоидные реакции. Следует временно прекращать терапию ингибитором АПФ перед каждой процедурой афереза. *Гемодиализ:* при проведении гемодиализа с использованием высокопроточных мембран были отмечены анафилактоидные реакции. Желательно использовать мембрану другого типа или применять антигипертензивное средство другой фармакотерапевтической группы. *Печеночная энцефалопатия:* следует прекратить терапию. *Фоточувствительность:* следует прекратить лечение. *Нарушение функции почек:* у некоторых пациентов без предшествующего очевидного нарушения функции почек могут появиться лабораторные признаки функциональной почечной недостаточности. Лечение следует прекратить. В дальнейшем можно возобновить комбинированную терапию, используя низкие дозы препаратов, либо применять только один из препаратов. Необходим регулярный контроль уровня калия и креатинина в сыворотке крови – через 2 недели после начала терапии и в дальнейшем каждые 2 месяца. *Двусторонний стеноз почечных артерий или наличие одной функционирующей почки:* не показан. *Печеночная недостаточность:* при появлении желтухи или значительном повышении активности печеночных ферментов следует прекратить прием препарата. В редких случаях на фоне приема ингибиторов АПФ возникает холестатическая желтуха. При прогрессировании этого синдрома возможно развитие фульминантного некроза печени, иногда с летальным исходом. *Транзиторная функциональная почечная недостаточность:* лечение следует прекратить. В дальнейшем можно восстановить комбинированную терапию, используя низкие дозы препаратов, либо использовать препараты в режиме монотерапии. Необходим регулярный контроль уровня калия и креатинина в сыворотке. *Реноваскулярная гипертензия:* начинать лечение с низкой дозы препарата в условиях стационара. *Риск артериальной гипотензии и/или почечной недостаточности (у пациентов с исходно низким АД, у пациентов с ишемической болезнью сердца или с ишемическим заболеванием мозгового кровообращения, у пациентов с исходно низкими АД, у пациентов с сердечной недостаточностью, со стенозом почечных артерий, нарушением водно-электролитного баланса, с циррозом печени с отеком и асцитом и т.д.):* применять препарат в более низкой дозе и затем постепенно увеличивать дозу. *Артериальная гипотензия и нарушение водно-электролитного баланса:* необходим регулярный контроль уровня электролитов плазмы крови. После восстановления ОЦК и АД можно возобновить терапию, используя низкие дозы препаратов, либо использовать препараты в режиме монотерапии. *Пациенты с тяжелой сердечной недостаточностью (IV стадия):* лечение начинать с низких доз и под тщательным врачебным контролем. *Аортальный стеноз/митральный стеноз/гипертрофическая кардиомиопатия:* с осторожностью пациентам с обструкцией выносящего тракта левого желудочка. *Атеросклероз:* у пациентов с ишемической болезнью сердца и недостаточностью мозгового кровообращения лечение следует начинать с низких доз. Кашель. *Содержание ионов калия в плазме крови:* необходим регулярный контроль. *Гиперкалиемия:* на фоне регулярного контроля содержания ионов калия в сыворотке крови у пациентов *с факторами риска:* почечная недостаточность, нарушение функции почек, пожилой возраст (старше 70 лет), сахарный диабет, некоторые сопутствующие состояния (дегидратация, острая декомпенсация сердечной деятельности, метаболический ацидоз), одновременный прием калийсберегающих диуретиков (таких, как спиронолактон, эплеренон, триамтерен, амилорид), а также препаратов калия или калийсодержащих заменителей пищевой соли. Гиперкалиемия может привести к серьезным, иногда фатальным нарушениям ритма сердца. *Гипокалиемия: группа высокого риска:* пациенты пожилого возраста, истощенные пациенты (как получающие, так и не получающие сочетанную медикаментозную терапию), пациенты с циррозом печени (с отеками и асцитом), ишемической болезнью сердца, хронической сердечной недостаточностью, пациенты с увеличенным интервалом QT. Необходим регулярный контроль содержания ионов калия в плазме крови. Способствует развитию тяжелых нарушений сердечного ритма, особенно аритмии типа «пируэт», которая может быть фатальной. *Содержание ионов натрия в плазме крови:* необходимо определить до начала лечения. Более частый контроль показан пациентам с циррозом печени и лицам пожилого возраста. *Содержание ионов кальция в плазме крови:* перед исследованием функции паращитовидной железы следует отменить прием диуретических средств. *Мочевая кислота:* может увеличиваться частота возникновения приступов подагры. *Хирургическое вмешательство/общая анестезия:* рекомендуется прекратить прием препарата за сутки до хирургической операции. *Пациенты с лактазной недостаточностью, галактоземией или синдромом глюкозо-галактозной мальабсорбции, непереносимостью лактозы:* противопоказан. *Пациенты с сахарным диабетом:* необходимо контролировать концентрацию глюкозы в крови, особенно при наличии гипокалиемии. *Этнические различия:* явно менее выраженное гипотензивное действие у пациентов негроидной расы. *Спортсмены:* препарат может дать положительную реакцию при проведении допинг-контроля. *Острая миопия и вторичная закрытоугольная глаукома:* как можно скорее прекратить прием лекарственного препарата. В случае если внутриглазное давление продолжает оставаться высоким, может потребоваться немедленное терапевтическое или хирургическое лечение. **ВЗАИМОДЕЙСТВИЕ С ДРУГИМИ ЛЕКАРСТВЕННЫМИ ПРЕПАРАТАМИ*.** *Одновременное применение противопоказано:* алискирен и лекарственные препараты, содержащие алискирен у пациентов с сахарным диабетом и/или умеренной или тяжелой почечной недостаточностью (СКФ <60 мл/мин/1,73 м^2 площади поверхности тела). *Комбинации, не рекомендуемые к применению:* алискирен у пациентов, не имеющих сахарного диабета или нарушения функции почек, препараты лития, калийсберегающие диуретики, препараты калия, одновременное назначение ингибиторов АПФ и АРА II, эстрамустин, калийсберегающие диуретики (например, триамтерен, амилорид) и соли калия. *Комбинации, требующие особого внимания:* баклофен, нестероидные противовоспалительные препараты (НПВП), включая высокие дозы ацетилсалициловой кислоты, гипогликемические средства, препараты, способные вызвать аритмию типа «пируэт», препараты, способные вызывать гипокалиемию, лекарственные препараты, вызывающие гиперкалиемию, калийнесберегающие диуретики, сердечные гликозиды, рацекадотрил, ингибиторы mTOR (мишени рапамицина млекопитающих) (например, сиролимус, эверолимус, темсиролимус). *Комбинации, требующие внимания:* трициклические антидепрессанты, антипсихотические средства (нейролептики), гипотензивные средства и вазодилататоры, аллопуринол, цитостатические и иммунодепрессивные средства, кортикостероиды (при системном применении) и прокаинамид или тетракозактид, средства для общей анестезии, глиптины, симпатомиметики, препараты золота, метформин, водосодержащие контрастные вещества, соли кальция, циклоспорин, такролимус. **БЕРЕМЕННОСТЬ И ПЕРИОД ГРУДНОГО ВСКАРМЛИВАНИЯ*.** Противопоказан. **ВЛИЯНИЕ НА СПОСОБНОСТЬ УПРАВЛЯТЬ АВТОМОБИЛЕМ ИЛИ МЕХАНИЧЕСКИМИ УСТРОЙСТВАМИ*.** В ответ на снижение АД могут развиваться различные индивидуальные реакции. Способность управлять автотранспортом или другими механизмами может быть снижена. **ПОБОЧНОЕ ДЕЙСТВИЕ*.** *Часто:* гиперчувствительность (в основном кожные реакции, у пациентов с предрасположенностью к аллергическим и астматическим реакциям), головокружение, головная боль, парестезии, нарушение вкусового восприятия, нарушения зрения, вертиго, звон в ушах, артериальная гипотензия, кашель, боль в животе, запор, диарея, диспепсия, тошнота, рвота, кожная сыпь, кожный зуд, макулопапулезная сыпь, спазмы мышц, астения. *Нечасто:* эозинофилия, гипогликемия, гиперкалиемия, гипонатриемия, лабильность настроения, нарушение сна, сонливость, обморок, ощущение сердцебиения, тахикардия, васкулит, бронхоспазм, сухость слизистой оболочки полости рта, крапивница, ангионевротический отек, пурпура, повышенное потоотделение, реакция фоточувствительности, пемфигоид, артралгия, миалгия, почечная недостаточность, эректильная дисфункция, боль в грудной клетке, недомогание, периферические отеки, лихорадка, повышение концентрации мочевины в крови, повышение концентрации креатинина в крови, падения. *Редко:* обострение псориаза, повышенная утомляемость, гипербилирубинемия, повышение активности печеночных ферментов. *Очень редко:* ринит, агранулоцитоз, апластическая анемия, панцитопения, тромбоцитопения, лейкопения, нейтропения, гемолитическая анемия, гиперкальциемия, спутанность сознания, инсульт, возможно, вследствие чрезмерного снижения АД у пациентов из группы высокого риска, стенокардия, нарушения ритма сердца (в том числе брадикардия, желудочковая тахикардия и фибрилляция предсердий), инфаркт миокарда, возможно, вследствие избыточного снижения АД у пациентов группы высокого риска, эозинофильная пневмония, панкреатит, нарушение функции печени, многоформная эритема, холестатическая желтуха, гепатит цитолитический или холестатический, мультиформная эритема, токсический эпидермальный некролиз, синдром Стивенса-Джонсона, острая почечная недостаточность, снижение гемоглобина и гематокрита. *Неустановленной частоты:* снижение содержания калия и гипокалиемия, особенно значимая для пациентов, относящихся к группе риска, печеночная энцефалопатия у пациентов с печеночной недостаточностью, миопия, нечеткость зрения, полиморфная желудочковая тахикардия типа «пируэт» (возможно, со смертельным исходом), возможно обострение уже имеющейся системной красной волчанки, повышение концентрации мочевой кислоты и глюкозы в крови, удлинение QT-интервала на ЭКГ. **ПЕРЕДОЗИРОВКА*. СВОЙСТВА*.** Нолипрел А/форте/Би-форте – комбинированный препарат, содержащий периндоприл аргинин, ингибитор фермента, превращающего ангиотензин I в ангиотензин II, и индапамид, который относится к группе сульфонамидов и по фармакологическим свойствам близок к тиазидным диуретикам. Комбинация периндоприла аргинина и индапамида усиливает антигипертензивное действие каждого из них. **ФОРМА ВЫПУСКА.** Нолипрел А/форте/Би-форте: таблетки, покрытые пленочной оболочкой, 2,5 мг + 0,625 мг/5 мг + 1,25 мг/10 мг + 2,5 мг (флакон) 14/29/30х1 (ячча картонная). Регистрационное удостоверение: ЛСР-010489/08, ЛСР-010490/08, ЛСР-008847/10.

**Для получения полной информации, пожалуйста, обратитесь к инструкции по медицинскому применению лекарственного препарата.*

АО «Сервье». 125196, РФ, Москва, ул. Лесная, д. 7. Тел.: +7 (495) 937-07-00, факс: +7 (495) 937-07-01.
www.servier.ru

SERVIER

22. Jenni R, Oechslin E, Schneider J, Attenhofer Jost C, Kaufmann PA. Echocardiographic and pathoanatomical characteristics of isolated left ventricular non-compaction: a step towards classification as a distinct cardiomyopathy. Heart (British Cardiac Society). 2001;86 (6):666–71. PMID: 11711464
23. Stöllberger C, Gerecke B, Engberding R, Grabner B, Wandaller C, Finsterer J et al. Interobserver Agreement of the Echocardiographic Diagnosis of LV Hypertrabeculation/Noncompaction. JACC: Cardiovascular Imaging. 2015;8 (11):1252–7. DOI: 10.1016/j.jcmg.2015.04.026
24. Jacquier A, Thuny F, Jop B, Giorgi R, Cohen F, Gaubert JY et al. Measurement of trabeculated left ventricular mass using cardiac magnetic resonance imaging in the diagnosis of left ventricular non-compaction. European Heart Journal. 2010;31 (9):1098–104. DOI: 10.1093/eurheartj/ehp595
25. Petersen SE, Selvanayagam JB, Wiesmann F, Robson MD, Francis JM, Anderson RH et al. Left ventricular non-compaction: insights from cardiovascular magnetic resonance imaging. Journal of the American College of Cardiology. 2005;46 (1):101–5. DOI: 10.1016/j.jacc.2005.03.045
26. Gati S, Rajani R, Carr-White GS, Chambers JB. Adult left ventricular noncompaction: reappraisal of current diagnostic imaging modalities. JACC: Cardiovascular Imaging. 2014;7 (12):1266–75. DOI: 10.1016/j.jcmg.2014.09.005
27. Captur G, Syrris P, Obianyo C, Limongelli G, Moon JC. Formation and Malformation of Cardiac Trabeculae: Biological Basis, Clinical Significance, and Special Yield of Magnetic Resonance Imaging in Assessment. Canadian Journal of Cardiology. 2015;31 (11):1325–37. DOI: 10.1016/j.cjca.2015.07.003
28. André F, Burger A, Loßnitzer D, Buss SJ, Abdel-Aty H, Giannitsis E et al. Reference values for left and right ventricular trabeculation and non-compacted myocardium. International Journal of Cardiology. 2015;185:240–7. DOI: 10.1016/j.ijcard.2015.03.065
29. Petersen SE. CMR and LV Noncompaction: does it matter how we measure trabeculations? JACC: Cardiovascular Imaging. 2013;6 (9):941–3. DOI: 10.1016/j.jcmg.2013.03.007
30. Marchal P, Lairez O, Cognet T, Chabbert V, Barrier P, Berry M et al. Relationship between left ventricular sphericity and trabeculation indexes in patients with dilated cardiomyopathy: a cardiac magnetic resonance study. European Heart Journal – Cardiovascular Imaging. 2013;14 (9):914–20. DOI: 10.1093/ehjci/jet064
31. Sidhu MS, Uthamalingam S, Ahmed W, Engel L–C, Vorasettakarnkij Y, Lee AM et al. Defining Left Ventricular Noncompaction Using Cardiac Computed Tomography. Journal of Thoracic Imaging. 2014;29 (1):60–6. DOI: 10.1097/RTI.0b013e31828e9b3d
32. Ari ME, Cetin II, Kocabas A, Ekici F, Ceylan O, Surucu M. Decreased Deformation in Asymptomatic Children with Isolated Left Ventricular Non-compaction and Normal Ejection Fraction. Pediatric Cardiology. 2016;37 (1):201–7. DOI: 10.1007/s00246-015-1266-6
33. Niemann M, Liu D, Hu K, Cikes M, Beer M, Herrmann S et al. Echocardiographic quantification of regional deformation helps to distinguish isolated left ventricular non-compaction from dilated cardiomyopathy. European Journal of Heart Failure. 2012;14 (2):155–61. DOI: 10.1093/eurjhf/hfr164
34. Bleyl SB, Mumford BR, Thompson V, Carey JC, Pysher TJ, Chin TK et al. Neonatal, Lethal Noncompaction of the Left Ventricular Myocardium Is Allelic with Barth Syndrome. The American Journal of Human Genetics. 1997;61 (4):868–72. DOI: 10.1086/514879
35. Chen R, Tsuji T, Ichida F, Bowles KR, Yu X, Watanabe S et al. Mutation analysis of the G4.5 gene in patients with isolated left ventricular noncompaction. Molecular Genetics and Metabolism. 2002;77 (4):319–25. DOI: 10.1016/S1096–7192(02)00195–6
36. Arbustini E, Favalli V, Narula N, Serio A, Grasso M. Left Ventricular Noncompaction: A Distinct Genetic Cardiomyopathy? Journal of the American College of Cardiology. 2016;68 (9):949–66. DOI: 10.1016/j.jacc.2016.05.096
37. Towbin JA, Lorts A, Jefferies JL. Left ventricular non-compaction cardiomyopathy. The Lancet. 2015;386 (9995):813–25. DOI: 10.1016/S0140–6736(14)61282–4
38. Azevedo O, Gaspar P, Sá Miranda C, Cunha D, Medeiros R, Lourenço A. Left Ventricular Noncompaction in a Patient with Fabry Disease: Overdiagnosis, Morphological Manifestation of Fabry Disease or Two Unrelated Rare Conditions in the Same Patient. Cardiology. 2011;119 (3):155–9. DOI: 10.1159/000330924
39. Kozor R, Callaghan F, Tchan M, Hamilton-Craig C, Figtree GA, Grieve SM. A disproportionate contribution of papillary muscles and trabeculations to total left ventricular mass makes choice of cardiovascular magnetic resonance analysis technique critical in Fabry disease. Journal of Cardiovascular Magnetic Resonance. 2015;17 (1):22. DOI: 10.1186/s12968-015-0114-4
40. Stollberger C, Finsterer J, Voigtlonder T, Slany J. Is left ventricular hypertrabeculation/noncompaction a cardiac manifestation of Fabry's disease? Zeitschrift for Kardiologie. 2003;92 (11):966–9. DOI: 10.1007/s00392-003-1018-0
41. Digilio M, Bernardini L, Gagliardi M, Versacci P, Baban A, Capolino R et al. Syndromic non-compaction of the left ventricle: associated chromosomal anomalies: syndromic non-compaction of the left ventricle. Clinical Genetics. 2013;84 (4):362–7. DOI: 10.1111/cge.12069
42. Bahado-Singh RO, Zaffra R, Albayarak S, Chelliah A, Bolinjkar R, Turkoglu O et al. Epigenetic markers for newborn congenital heart defect (CHD). The Journal of Maternal-Fetal & Neonatal Medicine. 2015;29 (12):1881–7. DOI: 10.3109/14767058.2015.1069811
43. Ichida F, Tsubata S, Bowles KR, Haneda N, Uese K, Miyawaki T et al. Novel Gene Mutations in Patients With Left Ventricular Noncompaction or Barth Syndrome. Circulation. 2001;103 (9):1256–63. DOI: 10.1161/01.CIR.103.9.1256
44. Klaassen S, Probst S, Oechslin E, Gerull B, Krings G, Schuler P et al. Mutations in Sarcomere Protein Genes in Left Ventricular Noncompaction. Circulation. 2008;117 (22):2893–901. DOI: 10.1161/CIRCULATIONAHA.107.746164
45. Charron P, Arad M, Arbustini E, Basso C, Bilinska Z, Elliott P et al. Genetic counselling and testing in cardiomyopathies: a position statement of the European Society of Cardiology Working Group on Myocardial and Pericardial Diseases. European Heart Journal. 2010;31 (22):2715–26. DOI: 10.1093/eurheartj/ehq271
46. Hoedemaekers YM, Caliskan K, Michels M, Frohn-Mulder I, van der Smagt JJ, Phefferkorn JE et al. The Importance of Genetic Counseling, DNA Diagnostics, and Cardiologic Family Screening in Left Ventricular Noncompaction Cardiomyopathy. Circulation: Cardiovascular Genetics. 2010;3 (3):232–9. DOI: 10.1161/CIRCGENETICS.109.903898
47. Garcia-Pavia P, de la Pompa JL. Left Ventricular Noncompaction. Journal of the American College of Cardiology. 2014;64 (19):1981–3. DOI: 10.1016/j.jacc.2014.08.034
48. Van Waning JI, Caliskan K, Hoedemaekers YM, van Spaendonck-Zwarts KY, Baas AF, Boekholdt SM et al. Genetics, Clinical Features, and Long-Term Outcome of Noncompaction Cardiomyopathy. Journal of the American College of Cardiology. 2018;71(7):711–22. DOI: 10.1016/j.jacc.2017.12.019

Материал поступил в редакцию 24/06/2018