Сугралиев А. Б.
Казахский Национальный медицинский университет им. С. Д. Асфендиярова, Алматы, Казахстан

Поражения сердца у больных COVID-19

Новая коронавирусная инфекция COVID-19 – высококонтагиозное вирусное заболевание с развитием острого тяжелого респираторного синдрома, в основе которого лежит развитие выраженного тромбовоспалительного синдрома. По мере увеличения количества больных COVID-19 появились публикации относительно поражения сердца, особенно у пациентов с тяжелыми и критическими формами заболевания. В настоящем обзоре описываются роль рецептора ангиотензинпревращающего фермента 2-го типа в регуляции внедрения вируса, разнообразие поражения сердца, коронарных артерий, а также значение артериальной гипертензии и применение блокаторов ренин-ангиотензин-альдостероновой системы в прогнозе больных COVID-19.

Ключевые слова Новая коронавирусная инфекция COVID-19; острое повреждение сердца; миокардит; коронарные тромбозы; сердечная недостаточность

Для цитирования Sugraliyev A.B. Cardiac Involvement in COVID-19. Kardiologiia. 2021;61(4):15–23. [Russian: Сугралиев А.Б. Поражения сердца у больных COVID-19. Кардиология. 2021;61(4):15–23]

Автор для переписки Сугралиев Ахметжан Бегалиевич. E- mail:Asugraliyev@gmail.com

Глобальная пандемия коронавирусной болезни COVID-19 продолжается и сопровождается высоким риском летального исхода [1]. Причиной COVID-19 является новый бета-коронавирус SARS-CoV-2, который относится к группе вирусов с одноцепочечной рибонуклеиновой кислотой (РНК) с белковым выступом на оболочке в виде шипа, названного S-протеином [2].

Естественным резервуаром вируса SARS-CoV-2, по-видимому, служит летучая мышь хризантема [3], однако промежуточный хозяин остается неясным. SARS-CoV-2 обладает высокой вирулентностью с повышенной способностью инфицирования людей в сравнении с предыдущим вирусом SARS. Установлено, что в 1 мл мокроты больных SARS-CoV-2 может содержаться до миллиарда копий РНК вируса, которые сохраняют свою стабильность на пластиковой поверхности и нержавеющей стали в течение 72 ч [4] и обладают гораздо более высоким инфекционным потенциалом в сравнении с вирусом гриппа или предыдущим коронавирусом SARS [5]. Пластиковый материал и нержавеющая сталь широко распространены в быту и в медицинской практике, в частности, они являются составными частями стетоскопа, и могут служить источником инфицирования в быту и среди медицинского персонала.

Передача инфекции происходит в основном путем прямого и косвенного контакта с пациентом, капельным и воздушно-капельным путем. Инкубационный период вируса составляет 2–14 дней (в основном 3–7 дней), в этот период инфицированный человек представляет опасность для окружающих здоровых людей [6]. Впервые вирус SARS-CoV-2 может быть выявлен за 1–2 дня до появления начальных респираторных симптомов. У 90% пациентов с легкой формой заболевания наблюдается ранняя элиминация вируса, что было доказано неоднократными отрицательными результатами теста полимеразной цепной реакции (ПЦР) на 10-й день от начала заболевания. В то же время у пациентов с тяжелым течением инфекции результаты ПЦР могут оставаться положительными до 17–24 дней, реже до 37 дней [7, 8].

Вирус SARS-CoV-2 проникает в клетки человеческого организма посредством рецептора ангиотензинпревращающего фермента 2-го типа – АПФ2, который служит для вируса функциональным рецептором (рис. 1, адаптировано по Hoffmann M. и соавт. [13]) [9, 10]. Рецептор АПФ2 является одним из ключевых компонентов ренин-ангиотензин-альдостероновой системы (РААС), которая играет важную роль в контроле уровня артериального давления и регуляции водно-электролитного баланса [11]. Как видно из рис. 1, А, вирус SARS-CoV-2 использует рецептор АПФ-2 для внедрения в организм человека. Связь протеина (S1) вируса с рецептором АПФ2 осуществляется с помощью трансмембранного протеина серина-2 (TMPRSS2), который ускоряет процесс внедрения вируса в альвеолярные эпителиальные клетки легких, где эти рецепторы содержатся в достаточном количестве [12, 13]. В цитоплазме клетки-хозяина геном РНК вируса высвобождается и реплицируется, приводя к образованию нового вирусного генома. В результате образуются везикулы, содержащие вибрионы, которые, проникая в клеточную мембрану, высвобождают вирусы в секрет дыхательных путей. В то же время имеется механизм, препятствующий внедрению вируса в организм, что представлено на рис. 1, Б.

Полагают, что высокая экспрессия рецептора АПФ2 в сердце, сосудистой стенке и перицитах человека и нарушение РААС/АПФ2 посредством вируса SARS-CoV-2 играют важную патогенную роль в повреждении сердца при COVID-19 [14, 15]. Следовательно, возникает необходимость изучения роли артериальной гипертензии

(АГ) и РААС в развитии поражений сердечно-сосудистой системы (ССС) у больных COVID-19.

Роль АГ и рецептора АПФ2 у больных COVID-19

Первоначальный анализ публикаций показал, что распространенность тяжелой формы COVID-19 с развитием острого респираторного дистресс-синдрома (ОРДС) и смерти у пациентов с АГ несколько выше, чем в популяции пациентов без АГ, в связи с чем и предлагалось выделить АГ как независимый фактор риска (ФР), определяющий степень тяжести течения COVID-19 [8, 16, 17]. В дальнейшем результаты многомерного анализа показали, что мужской пол, возраст ≥50 лет, наличие АГ были определены как независимые ФР лечения в стационаре из-за тяжести течения COVID-19 [18]. В то же время необходимо отметить, что у больных АГ имеется большое количество сопутствующих заболеваний, которые влияют на степень тяжести течения COVID-19. В связи с этим в последующих исследованиях, посвященных определению независимых ФР смерти в моделях пропорциональных рисков Кокса с множественными переменными, АГ не была включена в список кандидатов многомерного анализа [18]. Кроме того, результаты одного французского исследования [19] показали, что наличие АГ не влияет на утяжеление течения COVID-19, что потребовало бы применения искусственной вентиляции легких во время пребывания больных в стационаре. Тем не менее предполагается, что АГ может быть независимым ФР тяжелого течения COVID-19 [20, 21]. Однако справедливости ради было бы правильнее интерпретировать высокую распространенность АГ среди пациентов с тяжелыми и критическими формами COVID-19, по всей вероятности, как уязвимость именно пожилых людей к воздействию SARS-CoV-2 [20, 22]. В настоящее время нет четких эпидемиологических доказательств, подтверждающих роль АГ как независимого ФР развития тяжелого течения или смерти от инфекции COVID-19 [23]. Поэтому можно согласиться с заключением Центра по контролю и профилактике заболеваний, не включившим АГ в список ФР, влияющих на степень тяжести COVID-19 [24].

Изначально предполагали, что лечение АГ с помощью ингибиторов РААС может усилить связь SARS-CoV-2 с рецептором АПФ2, способствуя быстрому распространению COVID-19 [25], и, следовательно, использование ингибиторов АПФ или блокаторов рецепторов ангиотензина II (БРА) может быть вредным для пациентов в плане инфицирования SARS-CoV-2 [26]. Данное предположение основано на результатах экспериментальных данных на животных, которые показали увеличение экспрессии рецепторов АПФ2 в тканях на фоне применения ингибиторов РААС [27]. Однако в настоящее время не существует четких доказательств того, что использование ингибиторов ангиотензин-превращающего фермента (АПФ) или БРА приводит к увеличению числа рецепторов АПФ2 в тканях человеческого организма [28]. Кроме того, результаты изучения образцов крови показали отсутствие четкой связи между уровнем циркулирующих рецепторов АПФ2 и применением антагонистов РААС [29]. В то же время экспериментальные исследования свидетельствуют, что БРА могут оказывать потенциально защитное влияние от воздействия SARS-CoV-2 [30, 31]. Результаты испанского сравнительного исследования с участием более 12 000 пациентов, получавших различные гипотензивные препараты, показали, что использование ингибиторов АПФ и БРА не увеличивает риск заболеваемости COVID-19, госпитализации в отделение интенсивной терапии и не увеличивает смертность. Поэтому нет необходимости прекращения использова-

Рисунок 1. Роль рецептора АПФ2 в регуляции внедрения вируса

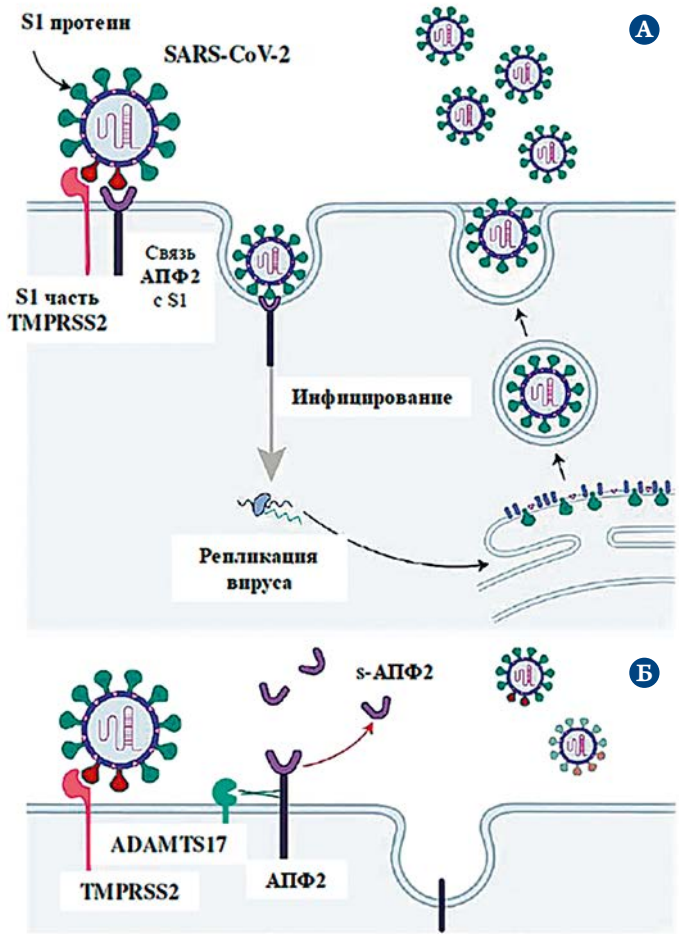

А – после контакта враждебного протеина (S1) вируса с TMPRSS2 (трансмембранная протеаза серин-2) вирус приобретает способность взаимодействовать с рецептором АПФ2 – это механизм внедрения и репликации вируса; Б – связь рецептора АПФ2 может прерваться с помощью ADAMTS-17 (дезинтегрин и металлопротеиназа-17), продуцирующего растворимый АПФ; этот механизм может ограничить вирусную инвазию.

ISSN 0022-9040. Кардиология. 2021;61(4). DOI: 10.18087/cardio.2021.4.n1408

ния препаратов данного класса у больных с COVID-19 [32]. Результаты ретроспективного исследования в Ухани (КНР) 1178 госпитализированных пациентов свидетельствуют, что использование ингибиторов АПФ/БРА приводит к уменьшению риска заражения, развития тяжелых осложнений и смертности от COVID-19 [33]. В целом обобщенные данные по влиянию применения ингибиторов АПФ/БРА на смертность от всех причин у пациентов, принимающих и не принимающих ингибиторы АПФ/БРА, показали нейтральные результаты [34, 35]. Это послужило основанием для Европейского общества кардиологов, Американской коллегии кардиологов, Японского общества по артериальной гипертензии, Российского кардиологического общества подтвердить важность дальнейшего применения ингибиторов АПФ/БРА и опасность отмены указанных препаратов у пациентов из группы высокого риска [23, 29, 36–39].

В этом контексте представляют большой интерес результаты первого рандомизированного исследования BRACE CORONA, которые были представлены на конгрессе Европейского общества кардиологов в 2020 г. [40]. В исследование BRACE CORONA были включены 659 пациентов из 29 центров в Бразилии, которые длительно принимали ингибиторы АПФ или БРА и были госпитализированы с COVID-19. Этих пациентов случайным образом распределили в 2 группы – с отменой ингибитора АПФ/БРА на 30 дней и с продолжением приема ингибитора АПФ/БРА. Из исследования были исключены пациенты с нестабильной гемодинамикой, а также принимающие более трех антигипертензивных препаратов и сакубитрил/валсартан.

Первичной конечной точкой было число дней, в течение которых пациенты оставались живыми и были выписаны из больницы к 30-му дню с момента поступления. Результаты показали, что среднее число дней жизни и выписки из больницы составляло 21,9 для пациентов, которые прекратили прием ингибиторов АПФ/БРА, и 22,9 для пациентов, которые продолжали принимать эти препараты. Среднее соотношение дней жизни и выписки из больницы между группами больных, которые прекратили и продолжали прием препаратов, составило 0,95 (95% доверительный интервал – ДИ 0,90–1,01; p=0,09). Средняя разница между группами составила 1,1 дня (95% ДИ 2,33–0,17). Доля пациентов, выживших и выписанных из больницы через 30 дней, в группе прекращения приема ингибитора АПФ/БРА составила 91,8% по сравнению с 95% в группе продолжения терапии. Таким образом, результаты исследования BRACE CORONA свидетельствуют, что применение ингибиторов АПФ/БРА не влияет на возможный риск инфицирования и степень тяжести течения COVID-19 [40].

Острое повреждение сердца и миокардит при COVID-19

COVID-19 – это прежде всего респираторное заболевание, однако, согласно последним данным, у пациентов с COVID-19 нередко встречается поражение ССС [1, 41]. Установлено, что у госпитализированных пациентов с COVID-19 повреждение миокарда, которое оценивается по увеличению уровня высокочувствительного тропонина, сопровождается увеличением смертности [1, 41–44]. Основной причиной повреждения миокарда (миокардита) служит наличие непосредственного проникновения вируса SARS-CoV-2 в сердце, коронарные артерии (КА) [22, 41–45], а также воздействие тяжелой гипоксии, особенно у пациентов с тяжелым ОРДС, ишемия сердца вследствие тромботической обструкции КА, тромбоэмболия легочной артерии (ТЭЛА), тахикардия и септическое состояние. Все указанные состояния могут привести к декомпенсации существующей хронической сердечной недостаточности (СН) или развитию острой первичной СН [41–43, 45–47].

Результаты ретроспективного исследования S. Shi и соавт. [47] показали высокую частоту повреждения миокарда у больных с тяжелой формой и у умерших от COVID-19. При этом увеличение уровня С-реактивного белка явилось предиктором повреждения миокарда, повышение уровня высокочувствительного тропонина сопровождалось увеличением риска смерти в стационаре у больных старшей возрастной группы с сопутствующими сердечно-сосудистыми заболеваниями (ССЗ), АГ [47].

У больных COVID-19 чаще встречаются миокардиты (реже – в фульминатной форме), что клинически проявляется в виде тяжелой СН со значительным повышением уровня тропонина, мозгового натрийуретического протеина (МНУП), дисфункцией левого желудочка (ЛЖ), с изменениями на электрокардиограмме (ЭКГ) по типу подъема сегмента ST, экстрасистолической аритмией. При эхокардиографии (ЭхоКГ) и магнитно-резонансной томографии (МРТ) сердца обнаруживаются паттерны увеличения массы миокарда ЛЖ за счет отека в отсутствие признаков поражения в КА [47]. Имеются единичные публикации о развитии инфекционного эндокардита на фоне абсцесса корня аорты с вегетацией и развитием выраженной аортальной регургитации с фатальным исходом для пациента [48] и тяжелого миоперикардита с признаками тампонады сердца [49]. При этом выполнение перикардиоцентеза под контролем ЭхоКГ привело к улучшению гемодинамических показателей с последующим выздоровлением пациента с COVID-19 [49].

S. Kesici и соавт. [50] описали случай быстро развивающегося фульминантного миокардита у 2-летнего мальчика с клинической картиной кардиогенного шока с фатальным исходом. Морфологическое исследование сердца показало наличие вирусного генома в ткани миокарда

с элементами локального воспаления, что свидетельствует о непосредственном повреждении миокарда вирусом при данной патологии. Кроме того, описан случай миокардита с клиническим проявлением кардиомиопатии такоцубо с подъемом сегмента ST, типичной картиной ЭхоКГ в отсутствие поражения КА по данным коронарографии (КГ), но с подтвержденными признаками миокардита по данным эндомиокардиальной биопсии в остром периоде COVID-19 [51]. Опубликованы наблюдения типичного синдрома такоцубо со значительным повышением уровня высокочувствительного тропонина с акинезией базальных сегментов и усиленным сокращением среднеапикальных сегментов сердца при повышенном уровне конечного диастолического давления и в отсутствие гемодинамически значимого поражения КА по данным КГ [52, 53]. Эти данные показывают, что люди испытывают огромный стресс во время пандемии, вызванной COVID-19, и это может служить провоцирующим фактором развития синдрома такоцубо у определенных пациентов.

Кроме того, опубликован случай острой СН с признаками кардиогенного шока у 19-летнего пациента спустя 1 мес после перенесенного COVID-19. Результаты эндомиокардиальной биопсии показали наличие миокардита с воспалительными инфильтратами, в основном состоящими из лимфоцитов и нейтрофилов, Т-лимфоцитов CD4 без некроза миоцитов. При этом исследование с применением ПЦР миокарда на SARS-CoV-2 и на другие кардиотропные вирусы дало отрицательный результат. Данное клиническое наблюдение свидетельствует о возможности развития замедленного мультисистемного воспалительного синдрома (по типу болезни Кавасаки) с развитием острой СН у молодых пациентов. Характерной особенностью данной патологии является отсроченное проявление клинической картины с развитием мультисистемного воспалительного синдрома с полиорганной недостаточностью, нередко с развитием СН [54].

Кроме мио- и перикардитов описывается единичный случай диффузного аортоартериита с вовлечением в процесс ветвей аорты до бифуркации подвздошной артерии, что указывает на непосредственное воздействие вируса на эндотелий крупных артерий [55].

Довольно частой причиной повышения уровня тропонина у больных COVID-19 являются венозные тромбозы (ВТ), осложненные ТЭЛА. ВТ обнаруживаются у 58% больных по данным аутопсии, тогда как при жизни больных имеются трудности в дифференциальной диагностике между ОРДС и ТЭЛА. При этом у 33% больных ТЭЛА служила непосредственной причиной смерти [56].

Результаты патологоанатомического исследования свидетельствуют о высокой частоте развития локальных множественных тромбозов в легочных артериях как о непосредственной причине смерти больных в отсутствие признаков ТЭЛА [57]. Эти данные еще раз подтверждают известную концепцию микротромбо-воспалительного обструктивного синдрома при COVID-19 [58, 59].

В литературе опубликован редкий случай протяженного внутрисердечного тромбоза у пациента с COVID-19 на фоне длительного использования экстракорпоральной мембранной оксигенации. При этом на фоне антикоагулянтной терапии было отмечено полное растворение пролонгированного внутрисердечного тромба [60].

Сочетание ТЭЛА и инфаркта миокарда (ИМ) с подъемом сегмента ST (ИМпST) в результате тромботической окклюзии проксимальной части левой огибающей артерии у пациента с COVID-19 с положительным тестом ПЦР на SARS-CoV-2 описали Y. Ueki и соавт. [61]. При этом оптическая когерентная томография выявила тромботические массы на бляшке без явных признаков разрыва бляшки, что указывает на высокую вероятность участия данной инфекции в формировании коронарного тромбоза как причины развития ИМ [61].

Кроме того, описан случай развития ИМпST в результате многососудистого коронарного тромбоза у пациента с COVID-19 через 1 нед после успешного лечения пневмонии [62]. При КГ были обнаружены тромботическая окклюзия проксимальной части правой КА (ПКА) и неокклюзирующий тромботический дефект в среднем сегменте передней нисходящей артерии (ПНА), что потребовало аспирации тромба из ПКА с имплантацией стентов в необходимые зоны указанных артерий [62].

Многососудистая спонтанная диссекция КА (СДКА) 2А типа нескольких ветвей ПНА и ПКА как причина ИМ нижнебоковой и верхушечной стенки ЛЖ неатеросклеротического характера описана у пациента на 18-й день с момента клинических признаков COVID-19 [63]. Диагноз многососудистой СДКА 2А типа был установлен во время КГ. В таких случаях приемлемой тактикой является оптимальная медикаментозная терапия без применения интервенционных методов [63].

Таким образом, анализ опубликованной литературы, посвященной проблеме поражения сердца у находящихся в критическом состоянии и умерших больных, свидетельствует о широком спектре поражения сердца, КА и аорты с наличием выраженного воспалительного и тромботического синдромов. При этом у больных COVID-19 непосредственное поражение сердца прежде всего проявляется миокардитом, тромбозом КА, реже с СДКА, что клинически проявляется развитием острой СН, ИМ. Случаи развития синдрома такоцубо у больных COVID-19 указывают на важную роль стресса как провоцирующего фактора в развития данного синдрома у пациентов особой категории. Кроме того, нельзя отрицать важную роль тяжелого респираторного синдрома, ло-

ISSN 0022-9040. Кардиология. 2021;61(4). DOI: 10.18087/cardio.2021.4.n1408

форсига (дапаглифлозин) таблетки 10 мг

ФОРСИГА® — НОВЫЙ ЖИЗНЕСПАСАЮЩИЙ ПРЕПАРАТ ДЛЯ ПАЦИЕНТОВ С ХСНнФВ[1,#]

КРАТКАЯ ИНСТРУКЦИЯ ПО МЕДИЦИНСКОМУ ПРИМЕНЕНИЮ ЛЕКАРСТВЕННОГО ПРЕПАРАТА ФОРСИГА®: РЕГИСТРАЦИОННЫЙ НОМЕР: ЛП-002596 **ТОРГОВОЕ НАЗВАНИЕ:** ФОРСИГА (FORXIGA)®. **МЕЖДУНАРОДНОЕ НЕПАТЕНТОВАННОЕ НАЗВАНИЕ:** ДАПАГЛИФЛОЗИН. **ЛЕКАРСТВЕННАЯ ФОРМА:** таблетки, покрытые плёночной оболочкой. **ПОКАЗАНИЯ К ПРИМЕНЕНИЮ: САХАРНЫЙ ДИАБЕТ 2 ТИПА** у взрослых пациентов в дополнение к диете и физическим упражнениям для улучшения гликемического контроля в качестве: монотерапии, когда применение метформина невозможно ввиду непереносимости; комбинированной терапии с метформином, производными сульфонилмочевины (в том числе, в комбинации с метформином), тиазолидиндионами, ингибиторами дипептидилпептидазы 4 (ДПП-4) (в том числе, в комбинации с метформином); агонистом рецепторов глюкагоноподобного полипептида-1 (ГПП-1) эксенатидом пролонгированного действия в комбинации с метформином; препаратами инсулина (в том числе, в комбинации с одним или двумя гипогликемическими препаратами для перорального применения) при отсутствии адекватного гликемического контроля на данной терапии; стартовой комбинированной терапии с метформином, при целесообразности данной терапии. Сахарный диабет 2 типа у взрослых пациентов с установленным диагнозом сердечно-сосудистого заболевания или двумя и более факторами сердечно-сосудистого риска (возраст у мужчин ≥ 55 лет или ≥ 60 лет у женщин и наличие не менее одного фактора риска: дислипидемия, артериальная гипертензия, курение) для снижения риска госпитализации по поводу сердечной недостаточности. **СЕРДЕЧНАЯ НЕДОСТАТОЧНОСТЬ (II-IV функциональный класс по классификации NYHA) со сниженной фракцией выброса у взрослых пациентов для снижения риска сердечно-сосудистой смерти и госпитализации по поводу сердечной недостаточности. ПРОТИВОПОКАЗАНИЯ:** повышенная индивидуальная чувствительность к любому компоненту препарата; сахарный диабет 1-го типа; диабетический кетоацидоз; нарушение функции почек при расчетной СКФ (рСКФ) стабильно менее 45 мл/мин/1,73 м², включая нарушение функции почек тяжелой степени и терминальную стадию почечной недостаточности, при применении по показанию «сахарный диабет 2 типа»; нарушение функции почек тяжелой степени и терминальная стадия почечной недостаточности (рСКФ < 30 мл/мин/1,73 м²), при применении по показанию «сердечная недостаточность» (в связи с ограниченным опытом применения в клинических исследованиях); наследственная непереносимость лактозы, дефицит лактазы или глюкозо-галактозная мальабсорбция; беременность и период грудного вскармливания; детский возраст до 18 лет (безопасность и эффективность не изучены). **С ОСТОРОЖНОСТЬЮ:** печеночная недостаточность тяжелой степени, инфекции мочевыделительной системы, повышенное значение гематокрита. **ПРИМЕНЕНИЕ В ПЕРИОД БЕРЕМЕННОСТИ И ГРУДНОГО ВСКАРМЛИВАНИЯ** В связи с тем, что применение дапаглифлозина в период беременности не изучено, препарат противопоказан в период беременности. В случае диагностирования беременности терапия дапаглифлозином должна быть прекращена. Неизвестно, проникает ли дапаглифлозин и/или его неактивные метаболиты в грудное молоко. Нельзя исключить риск для новорожденных/младенцев. Дапаглифлозин противопоказан в период грудного вскармливания. **СПОСОБ ПРИМЕНЕНИЯ И ДОЗЫ:** Внутрь, независимо от приёма пищи, не разжевывая. Сахарный диабет 2 типа. Монотерапия: рекомендуемая доза препарата Форсига составляет 10 мг один раз в сутки. Комбинированная терапия: рекомендуемая доза препарата Форсига составляет 10 мг один раз в сутки в комбинации с метформином, производными сульфонилмочевины (в том числе, в комбинации с метформином), тиазолидиндионами, ингибиторами ДПП-4 (в том числе, в комбинации с метформином); агонистом рецепторов ГПП-1 – эксенатидом пролонгированного действия, в комбинации с метформином; препаратами инсулина (в том числе, в комбинации с одним или двумя гипогликемическими препаратами для перорального применения). С целью снижения риска гипогликемии при совместном назначении препарата Форсига с препаратами инсулина или препаратами, повышающими секрецию инсулина (например, с производным сульфонилмочевины), может потребоваться снижение дозы препаратов инсулина или препаратов, повышающих секрецию инсулина. Стартовая комбинированная терапия с метформином: рекомендуемая доза препарата Форсига составляет 10 мг один раз в сутки, доза метформина – 500 мг один раз в сутки. В случае неадекватного гликемического контроля дозу метформина следует увеличить. СД2 у взрослых пациентов с установленным диагнозом сердечно-сосудистого заболевания или двумя и более факторами сердечно-сосудистого риска для снижения риска госпитализации по поводу сердечной недостаточности: рекомендуемая доза препарата Форсига составляет 10 мг один раз в сутки. **Сердечная недостаточность: рекомендуемая доза препарата Форсига составляет 10 мг один раз в сутки. ПОБОЧНОЕ ДЕЙСТВИЕ.** Краткий обзор профиля безопасности. В клинических исследованиях СД2 более 15000 пациентов получали терапию дапаглифлозином. Первичная оценка безопасности и переносимости проводилась в заранее запланированном анализе объединенных данных 13 краткосрочных (до 24 недель) плацебо-контролируемых исследований, в которых 2360 пациентов принимали дапаглифлозин в дозе 10 мг и 2295 пациентов получали плацебо. В исследовании дапаглифлозина в отношении сердечно-сосудистых исходов при СД2 (DECLARE) 8574 пациента получали дапаглифлозин 10 мг и 8569 получали плацебо (медиана воздействия 48 месяцев). В общей сложности экспозиция дапаглифлозина составила 30623 пациенто-лет. В исследовании дапаглифлозина в отношении сердечно-сосудистых исходов у пациентов с сердечной недостаточностью со сниженной фракцией выброса (DAPA-HF) 2368 пациентов получали дапаглифлозин 10 мг и 2368 получали плацебо (медиана воздействия 18 месяцев). Популяция включала пациентов с СД2 и без него, и пациентов с рСКФ ≥ 30 мл/мин/1,73 м². Профиль безопасности дапаглифлозина в исследованиях был в целом схожим по изучаемым показаниям. Тяжелую гипогликемию и диабетический кетоацидоз отмечали только у пациентов с сахарным диабетом. Ниже представлены НР, отмечавшиеся в плацебо-контролируемых клинических исследованиях и при пострегистрационном применении. Ни одна из них не зависела от дозы препарата. НР классифицированы по частоте и классу систем и органов. Частота НР представлена в виде следующей градации: очень часто (≥1/10), часто (≥1/100, <1/10), нечасто (≥1/1000, <1/100), редко (≥1/10000, <1/1000), очень редко (<1/10000) и неустановленной частоты (невозможно оценить по полученным данным). Инфекционные и паразитарные заболевания: часто – вульвовагинит, баланит и связанные с ними генитальные инфекции, инфекция мочевыводящих путей; нечасто – вульвовагинальный зуд, грибковые инфекционные заболевания; очень редко – некротизирующий фасциит промежности (гангрена Фурнье). Нарушения со стороны обмена веществ и питания: очень часто – гипогликемия (при применении в комбинации с производным сульфонилмочевины или инсулином); нечасто – снижение ОЦК, жажда; редко – диабетический кетоацидоз (при применении при СД2). Нарушения со стороны нервной системы: часто – головокружение. Нарушения со стороны желудочно-кишечного тракта: нечасто – запор, сухость во рту. Нарушения со стороны кожи и подкожных тканей: часто – сыпь; очень редко – ангионевротический отек. Нарушения со стороны костно-мышечной системы и соединительной ткани: часто – боль в спине. Нарушения со стороны почек и мочевыводящих путей: часто – дизурия, полиурия; нечасто – никтурия. Лабораторные и инструментальные данные: часто – дислипидемия, повышение значения гематокрита, снижение почечного клиренса креатинина на начальном этапе терапии; нечасто – повышение концентрации мочевины в крови, повышение концентрации креатинина в крови на начальном этапе терапии.

Ссылка на полную инструкцию: Инструкция по медицинскому применению лекарственного препарата Форсига ® (таблетки, покрытые пленочной оболочкой, 5 мг, 10 мг). Регистрационное удостоверение ЛП-002596 от 21.08.2014

ХСНнФВ – хроническая сердечная недостаточность со сниженной фракцией выброса; СС – сердечно-сосудистый; СН – сердечная недостаточность.

* Включая неотложные обращения по причине СН. # Снижение относительного риска сердечно-сосудистой смерти и смерти от всех причин в группе дапаглифлозина по сравнению с плацебо в исследовании DAPA HF.

1. Инструкция по медицинскому применению лекарственного препарата Форсига® (таблетки, покрытые пленочной оболочкой, 5 мг, 10 мг). Регистрационное удостоверение № ЛП 002596 от 21.08.2014.
2. Перечень жизненно необходимых и важнейших лекарственных препаратов для медицинского применения 3. Перечень лекарств для обеспечения отдельных категорий граждан. 4. McMurray JJV et al., N Engl J Med. 2019;381(21):1995–2008.
5. Клинические рекомендации Хроническая сердечная недостаточность 2020. https://scardio.ru/content/Guidelines/2020/Clinic_rekom_HSN.pdf (дата обращения 14.10.2020)

Материал предназначен для специалистов здравоохранения.

ООО «АстраЗенека Фармасьютикалз». 123112, Москва, 1-й Красногвардейский проезд, д.21, стр.1., 30 этаж Бизнес-центр «ОКО». Тел.: +7 (495) 799-56-99, факс: +7 (495) 799-56-98 www.astrazeneca.ru
FOR-RU-8650. Дата одобрения: 14.10.2020. Дата истечения: 13.10.2022.

AstraZeneca

кального тромбоза в легочных артериях, ТЭЛА в повреждении сердца у больных COVID-19.

Роль методов визуализации в диагностике поражения сердца при COVID-19

Результаты ЭхоКГ у госпитализированных больных COVID-19

С целью лучшего понимания изменений сердца и выявления фенотипа больных, которым необходимо выполнение ЭхоКГ, проведено глобальное ЭхоКГ on-line исследование у пациентов с COVID-19, разработанное Европейской ассоциацией визуализации ССС [64]. ЭхоКГ проводили пациентам с подозрением на право- и левожелудочковую СН, с ИМпST по результатам ЭКГ, с увеличением уровня тропонина или МНУП, с тампонадой сердца, развитием кардиогенного шока, а также при желудочковой аритмии. У 54% обследованных отмечались тяжелые клинические проявления COVID-19, однако только у 19% больных подтверждалось наличие пневмонии. Среди обследованных пациентов у 26% были установленные ранее заболевания сердца, из них у 14% – ишемическая болезнь сердца, у 9% – СН, у 7% – клапанные пороки сердца. Кроме того, у 37% больных имелась АГ, у 19% – сахарный диабет. У 60% больных ЭхоКГ проводилась в отделениях интенсивной терапии. Результаты исследования 1216 больных показали нарушение функции ЛЖ у 479 (39%), признаки нового ИМ – у 36 (3%), миокардита – у 35 (3%), кардиомиопатии такоцубо – у 19 (2%). Поражение ЛЖ классифицировалось как легкое у 17%, умеренное – у 12% и тяжелое – у 9% пациентов. Нарушение функции правого желудочка (ПЖ) выявлено у 397 (33%) пациентов, при этом в легкой и умеренной степени у 19%, в тяжелой – у 6%. Дилатация ПЖ отмечалась у 15% пациентов, увеличение давления в легочной артерии – у 8% и D-образная конфигурация ЛЖ – у 4% обследованных пациентов. Реже встречались признаки тампонады сердца и эндокардит. Тяжелая форма бивентрикулярной дисфункции отмечена у 15% больных [64].

Эхокардиографические изменения у пациентов с COVID-19 без сердечно-сосудистой патологии в анамнезе на госпитальном этапе

Показаниями к проведению ЭхоКГ у больных без сердечно-сосудистых заболеваний (ССЗ) в анамнезе послужили высокая клиническая вероятность левожелудочковой СН у 35% пациентов, правожелудочковой СН – у 23%, увеличение концентрации кардиоспецифичных биомаркеров у 23% пациентов. ЭхоКГ выявила у 25% пациентов нарушения функции ЛЖ и несколько больше, т. е. у каждого третьего больного – признаки дисфункции ПЖ. В целом по данным ЭхоКГ у каждого восьмого (13%) обследованного пациента с COVID-19 без ранее существовавшего ССЗ имелась тяжелая дисфункция желудочков сердца [64].

Таким образом, результаты ЭхоКГ с участием 1216 пациентов из 69 стран, 6 континентов показывают наличие нарушения функции обоих желудочков у 50% обследованных с COVID-19. При этом тяжелые формы нарушения функции желудочков выявлялись у 1 из 7 обследованных пациентов. У большинства пациентов имелись паттерны неспецифической желудочковой дисфункции, реже – развитие нового ИМ, миокардита и кардиомиопатии такоцубо. Кроме того, результаты ЭхоКГ позволили изменить тактику ведения пациентов в ⅓ случаев, включая коррекцию лечения, например выполнение перикардиоцентеза, назначение специфической терапии СН, ТЭЛА и острого коронарного синдрома в условиях отделения интенсивной терапии [64].

Сложная логистика, связанная с выполнением ЭхоКГ у пациентов с COVID-19, и очень высокий риск передачи инфекции требуют тщательного отбора пациентов для проведения исследования [65]. Поэтому нет необходимости в проведении ЭхоКГ всем пациентам с COVID-19. Более того, пациенты должны иметь определенные клинические показания, которые описывались выше.

В настоящее время продолжается Европейский регистр CAPACITY-COVID [66], цель которого – определение роли ССЗ у больных COVID-19 посредством стандартизированного крупномасштабного сбора данных с визуализацией сердца с помощью ЭхоКГ и МРТ после выздоровления от COVID-19. До получения результатов Европейского регистра большой интерес вызывают данные, касающиеся поражения сердца, выявленные с помощью МРТ у когорты больных, которые недавно перенесли COVID-19.

Оценка поражения сердца в амбулаторных условиях после выписки пациентов из стационара

V. Puntmann и соавт. [67] опубликовали результаты МРТ поражения сердца в амбулаторных условиях у 100 пациентов, которые перенесли тяжелый респираторный синдром на фоне COVID-19. Из общего числа участников 67 получали лечение в амбулаторных условиях, а 33 находились на стационарном лечении в остром периоде заболевания. Среднее время между установленным диагнозом COVID-19 и проведением МРТ сердца составило 71 день (64–92 дня). У 71% больных было выявлено увеличение уровня высокочувствительного тропонина, свидетельствующее о повреждении сердца. При МРТ сердца отмечались увеличение объема и массы ЛЖ и низкая фракция выброса обоих желудочков. Кроме того, у 78 пациентов, реконвалесцентов COVID-19, МРТ сердца выявила патологические изменения в виде повышенных сигналов при нативных T1 (n=73) и T2 (n=60) взвешенных изображе-

ISSN 0022-9040. Кардиология. 2021;61(4). DOI: 10.18087/cardio.2021.4.n1408

ниях, позднее контрастирование миокарда гадолинием (n=32) и перикардиальное контрастирование (n=22). При этом признаки миокардита выявлены у 60 пациентов вне зависимости от наличия сопутствующей патологии, тяжести течения заболевания COVID-19, а также времени с момента постановки диагноза [67]. Таким образом, МРТ сердца реконвалесцентов COVID-19 показало высокую частоту поражения миокарда у 78 пациентов через 2 мес после купирования острого респираторного синдрома. Представленные данные указывают на необходимость дальнейших исследований воздействия новой коронавирусной инфекции на ССС в долгосрочной перспективе.

Заключение

Таким образом, анализ данных литературы, посвященных проблеме поражения сердца у больных COVID-19, показывает достаточно высокую частоту повреждения миокарда, особенно у больных с тяжелыми формами заболевания и у умерших. При этом поражения сердца у больных COVID-19 характеризуются широким спектром клинических проявлений с развитием миокардита различной степени выраженности, инфаркта миокарда, сердечной недостаточности, возможно, в результате непосредственного внедрения вируса через рецепторы ангиотензинпревращающего фермента 2-го типа, которые расположены в сердце и коронарных артериях. В то же время повреждения сердца у больных COVID-19 могут возникать вторично в результате тяжелого поражения легких с развитием острого респираторного дистресс-синдрома, в генезе которого играет роль формирование тромбозов непосредственно в легочных артериях в результате повреждения эндотелия и различных иммунных механизмов, включая «цитокиновый шторм». Кроме того, повреждения сердца с развитием острой правожелудочковой недостаточности могут возникать в результате венозных тромбозов с развитием тромбоэмболии легочной артерии. Среди методов визуализации эхокардиография является простым и надежным методом диагностики поражения сердца у больных COVID-19. Высокая частота поражения сердца после выписки из стационара, по данным магнитно-резонансной томографии, указывает на необходимость дальнейшего изучения состояния сердца на всех этапах лечения, в том числе после выписки из стационара, с помощью эхокардиографии и других доступных методов.

Конфликт интересов не заявлен.

Статья поступила 10.10.2020

СПИСОК ЛИТЕРАТУРЫ

1. Shi S, Qin M, Shen B, Cai Y, Liu T, Yang F et al. Association of Cardiac Injury With Mortality in Hospitalized Patients With COVID-19 in Wuhan, China. JAMA Cardiology. 2020;5(7):802–10. DOI: 10.1001/jamacardio.2020.0950
2. Cui J, Li F, Shi Z-L. Origin and evolution of pathogenic coronaviruses. Nature Reviews Microbiology. 2019;17(3):181–92. DOI: 10.1038/s41579-018-0118-9
3. Zhou P, Yang X-L, Wang X-G, Hu B, Zhang L, Zhang W et al. A pneumonia outbreak associated with a new coronavirus of probable bat origin. Nature. 2020;579(7798):270–3. DOI: 10.1038/s41586-020-2012-7
4. van Doremalen N, Bushmaker T, Morris DH, Holbrook MG, Gamble A, Williamson BN et al. Aerosol and Surface Stability of SARS-CoV-2 as Compared with SARS-CoV-1. New England Journal of Medicine. 2020;382(16):1564–7. DOI: 10.1056/NEJMc2004973
5. Zhao S, Lin Q, Ran J, Musa SS, Yang G, Wang W et al. Preliminary estimation of the basic reproduction number of novel coronavirus (2019-nCoV) in China, from 2019 to 2020: A data-driven analysis in the early phase of the outbreak. International Journal of Infectious Diseases. 2020;92:214–7. DOI: 10.1016/j.ijid.2020.01.050
6. Guo Y-R, Cao Q-D, Hong Z-S, Tan Y-Y, Chen S-D, Jin H-J et al. The origin, transmission and clinical therapies on coronavirus disease 2019 (COVID-19) outbreak – an update on the status. Military Medical Research. 2020;7(1):11. DOI: 10.1186/s40779-020-00240-0
7. Liu Y, Yang Y, Zhang C, Huang F, Wang F, Yuan J et al. Clinical and biochemical indexes from 2019-nCoV infected patients linked to viral loads and lung injury. Science China Life Sciences. 2020;63(3):364–74. DOI: 10.1007/s11427-020-1643-8
8. Zhou F, Yu T, Du R, Fan G, Liu Y, Liu Z et al. Clinical course and risk factors for mortality of adult inpatients with COVID-19 in Wuhan, China: a retrospective cohort study. The Lancet. 2020;395(10229):1054–62. DOI: 10.1016/S0140-6736(20)30566-3
9. Walls AC, Park Y-J, Tortorici MA, Wall A, McGuire AT, Veesler D. Structure, Function, and Antigenicity of the SARS-CoV-2 Spike Glycoprotein. Cell. 2020;181(2):281-292.e6. DOI: 10.1016/j.cell.2020.02.058
10. Yan R, Zhang Y, Li Y, Xia L, Guo Y, Zhou Q. Structural basis for the recognition of SARS-CoV-2 by full-length human ACE2. Science. 2020;367(6485):1444–8. DOI: 10.1126/science.abb2762
11. Santos RAS, Sampaio WO, Alzamora AC, Motta-Santos D, Alenina N, Bader M et al. The ACE2/Angiotensin-(1–7)/MAS Axis of the Renin-Angiotensin System: Focus on Angiotensin-(1–7). Physiological Reviews. 2018;98(1):505–53. DOI: 10.1152/physrev.00023.2016
12. Li W, Moore MJ, Vasilieva N, Sui J, Wong SK, Berne MA et al. Angiotensin-converting enzyme 2 is a functional receptor for the SARS coronavirus. Nature. 2003;426(6965):450–4. DOI: 10.1038/nature02145
13. Hoffmann M, Kleine-Weber H, Schroeder S, Krüger N, Herrler T, Erichsen S et al. SARS-CoV-2 Cell Entry Depends on ACE2 and TMPRSS2 and Is Blocked by a Clinically Proven Protease Inhibitor. Cell. 2020;181(2):271-280.e8. DOI: 10.1016/j.cell.2020.02.052
14. Wu Y. Compensation of ACE2 Function for Possible Clinical Management of 2019-nCoV-Induced Acute Lung Injury. Virologica Sinica. 2020;35(3):256–8. DOI: 10.1007/s12250-020-00205-6
15. Hamming I, Timens W, Bulthuis M, Lely A, Navis G, van Goor H. Tissue distribution of ACE2 protein, the functional receptor for SARS coronavirus. A first step in understanding SARS pathogenesis. The Journal of Pathology. 2004;203(2):631–7. DOI: 10.1002/path.1570
16. Dong E, Du H, Gardner L. An interactive web-based dashboard to track COVID-19 in real time. The Lancet Infectious Diseases. 2020;20(5):533–4. DOI: 10.1016/S1473-3099(20)30120-1
17. Clerkin KJ, Fried JA, Raikhelkar J, Sayer G, Griffin JM, Masoumi A et al. COVID-19 and Cardiovascular Disease. Circulation. 2020;141(20):1648–55. DOI: 10.1161/CIRCULATIONAHA.120.046941

18. Shi Y, Yu X, Zhao H, Wang H, Zhao R, Sheng J. Host susceptibility to severe COVID-19 and establishment of a host risk score: findings of 487 cases outside Wuhan. Critical Care. 2020;24(1):108. DOI: 10.1186/s13054-020-2833-7
19. Simonnet A, Chetboun M, Poissy J, Raverdy V, Noulette J, Duhamel A et al. High Prevalence of Obesity in Severe Acute Respiratory Syndrome Coronavirus-2 (SARS-CoV-2) Requiring Invasive Mechanical Ventilation. Obesity. 2020;28(7):1195–9. DOI: 10.1002/oby.22831
20. Li X, Xu S, Yu M, Wang K, Tao Y, Zhou Y et al. Risk factors for severity and mortality in adult COVID-19 inpatients in Wuhan. Journal of Allergy and Clinical Immunology. 2020;146(1):110–8. DOI: 10.1016/j.jaci.2020.04.006
21. Cai Q, Chen F, Wang T, Luo F, Liu X, Wu Q et al. Obesity and COVID-19 Severity in a Designated Hospital in Shenzhen, China. Diabetes Care. 2020;43(7):1392–8. DOI: 10.2337/dc20-0576
22. Wu C, Chen X, Cai Y, Xia J, Zhou X, Xu S et al. Risk Factors Associated With Acute Respiratory Distress Syndrome and Death in Patients With Coronavirus Disease 2019 Pneumonia in Wuhan, China. JAMA Internal Medicine. 2020;180(7):934–43. DOI: 10.1001/jamainternmed.2020.0994
23. Shibata S, Arima H, Asayama K, Hoshide S, Ichihara A, Ishimitsu T et al. Hypertension and related diseases in the era of COVID-19: a report from the Japanese Society of Hypertension Task Force on COVID-19. Hypertension Research. 2020;43(10):1028–46. DOI: 10.1038/s41440-020-0515-0
24. Centers for Disease Control and Prevention. People at Increased Risk for Severe Illness. 2020. [Internet] Available at: https://www.cdc.gov/coronavirus/2019-ncov/need-extra-precautions/index.html
25. Williams B, Zhang Y. Hypertension, renin–angiotensin–aldosterone system inhibition, and COVID-19. The Lancet. 2020;395(10238):1671–3. DOI: 10.1016/S0140-6736(20)31131-4
26. Kuster GM, Pfister O, Burkard T, Zhou Q, Twerenbold R, Haaf P et al. SARS-CoV2: should inhibitors of the renin–angiotensin system be withdrawn in patients with COVID-19? European Heart Journal. 2020;41(19):1801–3. DOI: 10.1093/eurheartj/ehaa235
27. Ferrario CM, Jessup J, Chappell MC, Averill DB, Brosnihan KB, Tallant EA et al. Effect of Angiotensin-Converting Enzyme Inhibition and Angiotensin II Receptor Blockers on Cardiac Angiotensin-Converting Enzyme 2. Circulation. 2005;111(20):2605–10. DOI: 10.1161/CIRCULATIONAHA.104.510461
28. Deshotels MR, Xia H, Sriramula S, Lazartigues E, Filipeanu CM. Angiotensin II Mediates Angiotensin Converting Enzyme Type 2 Internalization and Degradation Through an Angiotensin II Type I Receptor–Dependent Mechanism. Hypertension. 2014;64(6):1368–75. DOI: 10.1161/HYPERTENSIONAHA.114.03743
29. Vaduganathan M, Vardeny O, Michel T, McMurray JJV, Pfeffer MA, Solomon SD. Renin–Angiotensin–Aldosterone System Inhibitors in Patients with Covid-19. New England Journal of Medicine. 2020;382(17):1653–9. DOI: 10.1056/NEJMsr2005760
30. Danser AHJ, Epstein M, Batlle D. Renin-Angiotensin System Blockers and the COVID-19 Pandemic: At Present There Is No Evidence to Abandon Renin-Angiotensin System Blockers. Hypertension. 2020;75(6):1382–5. DOI: 10.1161/HYPERTENSIONAHA.120.15082
31. Sun ML, Yang JM, Sun YP, Su GH. Inhibitors of RAS Might Be a Good Choice for the Therapy of COVID-19 Pneumonia. Zhonghua Jie He He Hu Xi Za Zhi = Zhonghua Jiehe He Huxi Zazhi = Chinese Journal of Tuberculosis and Respiratory Diseases. 2020;43(3):219–22. DOI: 10.3760/cma.j.issn.1001-0939.2020.03.016
32. de Abajo FJ, Rodríguez-Martín S, Lerma V, Mejía-Abril G, Aguilar M, García-Luque A et al. Use of renin-angiotensin-aldosterone system inhibitors and risk of COVID-19 requiring admission to hospital: a case-population study. The Lancet. 2020;395(10238):1705–14. DOI: 10.1016/S0140-6736(20)31030-8
33. Li J, Wang X, Chen J, Zhang H, Deng A. Association of Renin-Angiotensin System Inhibitors With Severity or Risk of Death in Patients With Hypertension Hospitalized for Coronavirus Disease 2019 (COVID-19) Infection in Wuhan, China. JAMA Cardiology. 2020;5(7):825–30. DOI: 10.1001/jamacardio.2020.1624
34. Mancia G, Rea F, Ludergnani M, Apolone G, Corrao G. Renin-Angiotensin-Aldosterone System Blockers and the Risk of Covid-19. New England Journal of Medicine. 2020;382(25):2431–40. DOI: 10.1056/NEJMoa2006923
35. Bean DM, Kraljevic Z, Searle T, Bendayan R, Kevin O, Pickles A et al. Angiotensin-converting enzyme inhibitors and angiotensin II receptor blockers are not associated with severe COVID-19 infection in a multi-site UK acute hospital trust. European Journal of Heart Failure. 2020;22(6):967–74. DOI: 10.1002/ejhf.1924
36. Zhang P, Zhu L, Cai J, Lei F, Qin J-J, Xie J et al. Association of Inpatient Use of Angiotensin Converting Enzyme Inhibitors and Angiotensin II Receptor Blockers with Mortality Among Patients With Hypertension Hospitalized With COVID-19. Circulation Research. 2020;126(12):1671–81. DOI: 10.1161/CIRCRESAHA.120.317134
37. American College of Cardiology. HFSA/ACC/AHA Statement Addresses Concerns Re: Using RAAS Antagonists in COVID-19. Av. at: https://www.acc.org/latest-in-cardiology/articles/2020/03/17/08/59/hfsa-acc-aha-statement-addresses-concerns-re-using-raas-antagonists-in-covid-19. 2020.
38. European Society of Cardiology. Position Statement of the ESC Council on Hypertension on ACE-Inhibitors and Angiotensin Receptor Blockers. 2020. [Internet] Available at: https://www.escardio.org/Councils/Council-on-Hypertension-(CHT)/News/position-statement-of-the-esc-council-on-hypertension-on-ace-inhibitors-and-ang
39. Shlyakho E.V., Konradi A.O., Arutyunov G.P., Arutyunov A.G., Bautin A.E., Boytsov S.A. et al. Guidelines for the diagnosis and treatment of circulatory diseases in the context of the COVID-19 pandemic. Russian Journal of Cardiology. 2020;25(3):129–48. [Russian: Шляхто Е.В., Конради А.О., Арутюнов Г.П., Арутюнов А.Г., Баутин А.Е., Бойцов С.А. и др. Руководство по диагностике и лечению болезней системы кровообращения в контексте пандемии COVID-19. Российский кардиологический журнал. 2020;25(3):129-48]. DOI: 10.15829/1560-4071-2020-3-3801
40. Lopes RD, Macedo AVS, de Barros e Silva PGM, Moll-Bernardes RJ, Feldman A, D'Andréa Saba Arruda G et al. Continuing versus suspending angiotensin-converting enzyme inhibitors and angiotensin receptor blockers: Impact on adverse outcomes in hospitalized patients with severe acute respiratory syndrome coronavirus 2 (SARS-CoV-2)-The BRACE CORONA Trial. American Heart Journal. 2020;226:49–59. DOI: 10.1016/j.ahj.2020.05.002
41. European Society of Cardiology. ESC Guidance for the Diagnosis and Management of CV Disease during the COVID-19 Pandemic. Last updated on 10 June 2020. Av. at: https://www.escardio.org/Education/COVID-19-and-Cardiology/ESC-COVID-19-Guidance.
42. Guo T, Fan Y, Chen M, Wu X, Zhang L, He T et al. Cardiovascular Implications of Fatal Outcomes of Patients With Coronavirus Disease 2019 (COVID-19). JAMA Cardiology. 2020;5(7):811–8. DOI: 10.1001/jamacardio.2020.1017
43. Zheng Y-Y, Ma Y-T, Zhang J-Y, Xie X. COVID-19 and the cardiovascular system. Nature Reviews Cardiology. 2020;17(5):259–60. DOI: 10.1038/s41569-020-0360-5
44. Cosyns B, Lochy S, Luchian ML, Gimelli A, Pontone G, Allard SD et al. The role of cardiovascular imaging for myocardial injury in hospitalized COVID-19 patients. European Heart Journal Cardiovascular Imaging. 2020;21(7):709–14. DOI: 10.1093/ehjci/jeaa136
45. Inciardi RM, Lupi L, Zaccone G, Italia L, Raffo M, Tomasoni D et al. Cardiac Involvement in a Patient With Coronavirus Disease 2019 (COVID-19). JAMA Cardiology. 2020;5(7):819–24. DOI: 10.1001/jamacardio.2020.1096
46. Yancy CW, Fonarow GC. Coronavirus Disease 2019 (COVID-19) and the Heart—Is Heart Failure the Next Chapter? JAMA Cardiology. 2020;5(11):1216–7. DOI: 10.1001/jamacardio.2020.3575
47. Shi S, Qin M, Cai Y, Liu T, Shen B, Yang F et al. Characteristics and clinical significance of myocardial injury in patients with severe coronavirus disease 2019. European Heart Journal. 2020;41(22):2070–9. DOI: 10.1093/eurheartj/ehaa408
48. Toth E, Dancy L, Amin-Youssef G, Papachristidis A, Dworakowski R. Collateral implications of the COVID-19 pandemic: belated presentation of infective endocarditis in a young patient. European Heart Journal. 2020;41(45):4365. DOI: 10.1093/eurheartj/ehaa633

ISSN 0022-9040. Кардиология. 2021;61(4). DOI: 10.18087/cardio.2021.4.n1408

49. Hua A, O'Gallagher K, Sado D, Byrne J. Life-threatening cardiac tamponade complicating myo-pericarditis in COVID-19. European Heart Journal. 2020;41(22):2130. DOI: 10.1093/eurheartj/ehaa253
50. Kesici S, Aykan HH, Orhan D, Bayrakci B. Fulminant COVID-19-related myocarditis in an infant. European Heart Journal. 2020;41(31):3021. DOI: 10.1093/eurheartj/ehaa515
51. Sala S, Peretto G, Gramegna M, Palmisano A, Villatore A, Vignale D et al. Acute myocarditis presenting as a reverse Tako-Tsubo syndrome in a patient with SARS-CoV-2 respiratory infection. European Heart Journal. 2020;41(19):1861–2. DOI: 10.1093/eurheartj/ehaa286
52. Solano-López J, Sánchez-Recalde A, Zamorano JL. SARS-CoV-2, a novel virus with an unusual cardiac feature: inverted takotsubo syndrome. European Heart Journal. 2020;41(32):3106. DOI: 10.1093/eurheartj/ehaa390
53. Meyer P, Degrauwe S, Van Delden C, Ghadri J-R, Templin C. Typical takotsubo syndrome triggered by SARS-CoV-2 infection. European Heart Journal. 2020;41(19):1860. DOI: 10.1093/eurheartj/ehaa306
54. Bonnet M, Champagnac A, Lantelme P, Harbaoui B. Endomyocardial biopsy findings in Kawasaki-like disease associated with SARS-CoV-2. European Heart Journal. 2020;41(39):3863–4. DOI: 10.1093/eurheartj/ehaa588
55. Shergill S, Davies J, Bloomfield J. Florid aortitis following SARS-CoV-2 infection. European Heart Journal. 2020;41(44):4286. DOI: 10.1093/eurheartj/ehaa635
56. Wichmann D, Sperhake J-P, Lütgehetmann M, Steurer S, Edler C, Heinemann A et al. Autopsy Findings and Venous Thromboembolism in Patients With COVID-19: A Prospective Cohort Study. Annals of Internal Medicine. 2020;173(4):268–77. DOI: 10.7326/M20-2003
57. Lax SF, Skok K, Zechner P, Kessler HH, Kaufmann N, Koelblinger C et al. Pulmonary Arterial Thrombosis in COVID-19 With Fatal Outcome: Results From a Prospective, Single-Center, Clinicopathologic Case Series. Annals of Internal Medicine. 2020;173(5):350–61. DOI: 10.7326/M20-2566
58. Ciceri F, Beretta L, Scandroglio AM, Colombo S, Landoni G, Ruggeri A et al. Microvascular COVID-19 lung vessels obstructive thromboinflammatory syndrome (MicroCLOTS): an atypical acute respiratory distress syndrome working hypothesis. Critical Care and Resuscitation. 2020;22(2):95–7. PMID: 32294809
59. Sugraliyev A.B., Cirillo P. Microvascular COVID-19 lung vessels obstructive thromboinflammatory syndrome. Prevention of venous thromboembolism in patients with COVID-19. Medicine (Almaty). 2020;3–4:2–7. [Russian: Сугралиев А.Б, Cirillo P. Тромбо-воспалительный обструктивный синдром при COVID-19. Место и роль антикоагулянтной терапии в лечении COVID-19. Медицина (Алматы). 2020;3-4:2-7]
60. Hu D, Liu K, Li B, Hu Z. Large intracardiac thrombus in a COVID-19 patient treated with prolonged extracorporeal membrane oxygenation implantation. European Heart Journal. 2020;41(32):3104–5. DOI: 10.1093/eurheartj/ehaa524
61. Ueki Y, Otsuka T, Windecker S, Räber L. ST-elevation myocardial infarction and pulmonary embolism in a patient with COVID-19 acute respiratory distress syndrome. European Heart Journal. 2020;41(22):2134. DOI: 10.1093/eurheartj/ehaa399
62. Dominguez-Erquicia P, Dobarro D, Raposeiras-Roubín S, Bastos-Fernandez G, Iñiguez-Romo A. Multivessel coronary thrombosis in a patient with COVID-19 pneumonia. European Heart Journal. 2020;41(22):2132. DOI: 10.1093/eurheartj/ehaa393
63. Fernandez Gasso L, Maneiro Melon NM, Sarnago Cebada F, Solis J, Garcia Tejada J. Multivessel spontaneous coronary artery dissection presenting in a patient with severe acute SARS-CoV-2 respiratory infection. European Heart Journal. 2020;41(32):3100–1. DOI: 10.1093/eurheartj/ehaa400
64. Dweck MR, Bularga A, Hahn RT, Bing R, Lee KK, Chapman AR et al. Global evaluation of echocardiography in patients with COVID-19. European Heart Journal Cardiovascular Imaging. 2020;21(9):949–58. DOI: 10.1093/ehjci/jeaa178
65. Skulstad H, Cosyns B, Popescu BA, Galderisi M, Salvo GD, Donal E et al. COVID-19 pandemic and cardiac imaging: EACVI recommendations on precautions, indications, prioritization, and protection for patients and healthcare personnel. European Heart Journal – Cardiovascular Imaging. 2020;21(6):592–8. DOI: 10.1093/ehjci/jeaa072
66. Linschoten M, Asselbergs FW. CAPACITY-COVID: a European Registry to determine the role of cardiovascular disease in the COVID-19 pandemic. European Heart Journal. 2020;41(19):1795–6. DOI: 10.1093/eurheartj/ehaa280
67. Puntmann VO, Carerj ML, Wieters I, Fahim M, Arendt C, Hoffmann J et al. Outcomes of Cardiovascular Magnetic Resonance Imaging in Patients Recently Recovered From Coronavirus Disease 2019 (COVID-19). JAMA Cardiology. 2020;5(11):1265–73. DOI: 10.1001/jamacardio.2020.3557