Меркулова И. Н., Шария М. А., Миронов В. М., Шабанова М. С., Веселова Т. Н., Гаман С. А., Барышева Н. А., Шахнович Р. М., Жукова Н. С., Сухинина Т. С., Староверов И. И., Терновой С. К.
Институт клинической кардиологии им. А. Л. Мясникова ФГБУ «Национальный медицинский исследовательский центр кардиологии» Минздрава России, Москва, Россия

Возможности компьютерной томографии в выявлении атеросклеротических бляшек высокого риска у больных с острым коронарным синдромом без подъема сегмента ST: сопоставление с внутрисосудистым ультразвуковым исследованием

Цель

Оценка структурных характеристик атеросклеротических бляшек (АСБ) с помощью компьютерной томографии коронарных артерий (КТА) и внутрисосудистого ультразвукового исследования (ВСУЗИ).

Материал и методы

Исследование выполнено у 37 больных с острым коронарным синдромом (ОКС). КТА с использованием томографа с 64 рядами детекторов, коронарографию и ВСУЗИ в «серой шкале» и с функцией спектрального анализа проводили до стентирования коронарных артерий. Определяли протяженность АСБ, «бремя» бляшки, индекс ремоделирования (ИР), а также известные КТ-признаки (признаки по данным компьютерной томографии) нестабильности АСБ – наличие точечных кальцинатов, положительное ремоделирование артерии в месте АСБ, неровность контура бляшки, наличие кольцевидного усиления плотности по периферии АСБ и участка низкой рентгеновской плотности. По ВСУЗИ определяли тип АСБ и признаки разрыва или тромбоза.

Результаты

По данным ВСУЗИ выявлено 45 нестабильных АСБ (НАСБ): 25 – с разрывом, 20 – тонкокапсульных фиброатером (ТКФА) и 13 стабильных АСБ (САСБ). Не найдено статистически значимых различий в распределении ТКФА и АСБ с разрывом среди симптомсвязанных бляшек (ССБ, n=28) и симптомнесвязанных (СНБ, n=30). Они обнаружены соответственно в 82,1 и 73,3% случаев (p>0,05), что указывает на генерализацию процесса дестабилизации АСБ в коронарном русле. Однако пристеночный тромбоз чаще определялся в ССБ – соответственно в 53,5 и 16,6% АСБ (p<0,001). Не было различий между НАСБ и САСБ по частоте выявления качественных и значениям количественных КТ-характеристик АСБ, включая известные признаки нестабильности, за исключением наличия неровности контура, обнаруженной в 92,9% НАСБ и в 46,1% САСБ (p=0,0007) и участков с рентгеновской плотностью ≤46 HU, определенных в 83,3% НАСБ и в 46,1% САСБ (p=0,01). Наличие первого КТ-критерия в 11 раз повышает вероятность того, что АСБ является нестабильной (отношение шансов – ОШ 11,1 при 95% доверительном интервале – ДИ от 2,24 до 55,33), второго – в 7 раз (ОШ 7,0 при 95% ДИ от 5,63 до 8,37).

Заключение

Для НАСБ, выявленных по данным ВСУЗИ, наиболее характерны 2 рентгеновских признака – неровность контура и наличие участка рентгеновской плотности ≤46 HU. Наличие первого признака повышает вероятность нестабильности АСБ в 11 раз, второго – в 7 раз.

Ключевые слова

Острый коронарный синдром; компьютерная томография коронарных артерий; внутрисосудистое ультразвуковое исследование; коронарная артерия; нестабильная атеросклеротическая бляшка; индекс ремоделирования; минимальная плотность атеросклеротических бляшек

Для цитирования

Merkulova I. N., Shariya M. A., Mironov V. M., Shabanova M. S., Veselova T. N., Gaman S. A. et al. Computed Tomography Coronary Angiography Possibilities in “High Risk” Plaque Identification in Patients With non-ST-Elevation Acute Coronary Syndrome: Comparison with Intravascular Ultrasound. Kardiologiia. 2020;60(12):64–75. [Russian: Меркулова И. Н., Шария М. А., Миронов В. М., Шабанова М. С., Веселова Т. Н., Гаман С. А. и др. Возможности компьютерной томографии в выявлении атеросклеротических бляшек высокого риска у больных с острым коронарным синдромом без подъема сегмента ST: сопоставление с внутрисосудистым ультразвуковым исследованием. Кардиология. 2020;60(12):64–75].

Автор для переписки

Меркулова Ирина Николаевна. E-mail: irina_merkulova@list.ru

Известно, что у больных с хронической ишемической болезнью сердца (ИБС) ведущая роль в развитии приступов стенокардии принадлежит, прежде всего, постепенно развивающемуся стенозирующему атеросклерозу коронарных артерий (КА). У больных с острым коронарным синдромом (ОКС) наблюдается иной механизм развития коронарных приступов – это, как правило, острый пристеночный тромбоз КА, возникающий вслед-

ISSN 0022-9040. Кардиология. 2020;60(12). DOI: 10.18087/cardio.2020.12.n1304

ствие разрыва или эрозии так называемой уязвимой, нестабильной атеросклеротической бляшки (АСБ), иначе – АСБ высокого риска, и приводящий к внезапной обструкции, вплоть до окклюзии КА [1–4]. Именно поэтому при исследовании ОКС столь пристальное внимание уделяется изучению структурных особенностей и свойств не только АСБ, ответственных за возникновение коронарного приступа, но и потенциально нестабильных бляшек во всем коронарном русле. Из всех гистологических типов АСБ наиболее склонной к разрыву является тонкокапсульная фиброатерома (ТКФА), для которой характерно наличие крупного липидно-некротического ядра и тонкой (65 мкм) покрышки [5].

В настоящее время существуют различные инвазивные и неинвазивные методы визуализации коронарного русла, исследующие коронарные АСБ [6]. Среди неинвазивных методов наибольшее распространение получила компьютерная томография коронарных артерий (КТА), благодаря относительной безопасности, возможности одномоментного обследования всего коронарного русла, хорошей воспроизводимости и достаточно высокой точности оценки степени стеноза, размерных характеристик АСБ [7–11].

Однако особое внимание уделяется изучению возможности КТА в выявлении АСБ высокого риска. Разрешающая способность КТА не позволяет визуализировать истонченную покрышку ТКФА, что доступно для оптической когерентной томографии (ОКТ). При внутрисосудистом ультразвуковом исследовании (ВСУЗИ) с функцией спектрального анализа наличие тонкой покрышки подтверждается по косвенным признакам. Поскольку метод изучения структуры АСБ при КТА основан на дифференцировке тканей сосудистой стенки с различной рентгеновской плотностью по отношению к плотности контрастного вещества в просвете сосуда, то одним из направлений исследований уязвимых бляшек стала количественная оценка плотности структурных компонентов разных типов бляшек, в том числе ТКФА, выявляемых в основном при ВСУЗИ [12–16]. Предполагалось, что бляшки с большим липидным ядром существенно отличаются по плотности от кальцинированных и фиброзных.

Кроме того, в ряде исследований показано, что некоторые КТ-признаки (признаки по данным компьютерной томографии), характеризующие АСБ, сопряжены с высоким риском возникновения ОКС. К ним относятся положительное ремоделирование, низкая рентгеновская плотность бляшки (<30 HU), кольцевидное усиление плотности по периферии бляшки и наличие микрокальцинатов (менее 3 мм) в мягкотканном компоненте бляшки [17–24]. В отечественной литературе описан еще один признак нестабильности АСБ – неровность контура бляшки [25]. Поэтому одним из направлений исследований уязвимых АСБ стала оценка перечисленных КТ-признаков или их сочетаний в качестве суррогатных маркеров таких бляшек, верифицированных по ВСУЗИ или ОКТ [13, 26–33]. Однако результаты этих исследований противоречивы, в том числе относительно определения, какие именно КТ-признаки нестабильности и их сочетания являются наиболее точными маркерами уязвимых бляшек, и вообще, являются ли?

Цель исследования

Оценка структурных характеристик АСБ с помощью КТА и ВСУЗИ и возможностей КТА в выявлении АСБ высокого риска, верифицированных с помощью ВСУЗИ.

Материал и методы

За 2 года наблюдений путем проспективного набора и после исключения по причинам, описанным далее, в исследование были включены 37 больных, у которых при госпитализации диагностирован ОКС. Критерии включения: возникновение ангинозного приступа продолжительностью более 20 мин либо клинические проявления, характерные для нестабильной стенокардии (НС) – впервые возникшей, прогрессирующей, либо ранней постинфарктной стенокардии. В исследование не включали пациентов, перенесших аортокоронарное и маммарокоронарное шунтирование, с выраженными нарушениями функции почек (скорость клубочковой фильтрации <45 мл/мин/1,73 м^2), аллергическими реакциями на рентгеноконтрастный препарат в анамнезе, с постоянной формой мерцательной аритмии, тяжелыми осложнениями основного заболевания (кардиогенный шок, острая сердечная недостаточность III–IV функционального класса по Killip), тяжелыми сопутствующими заболеваниями. В исследование не включали также больных, у которых по результатам КТА выявлялись интактные КА либо стенозы менее 25%, массивный кальциноз (кальциевый индекс ≥600 HU), плохое качество изображений, некоронарная патология как причина болевого синдрома в грудной клетке. Таким образом, в окончательный анализ состояния АСБ были включены 37 больных в возрасте от 34 до 72 лет. У 13 из них был диагностирован острый инфаркт миокарда (ИМ) без подъема сегмента ST, у 24 – НС. Клиническая характеристика больных, которым были выполнены КТА, коронарография (КГ) и ВСУЗИ, представлена в табл. 1.

Клиническое обследование включало лабораторные исследования, в том числе определение кардиоспецифичного тропонина и фракции МВ креатинфосфокиназы, регистрацию электрокардиограммы (ЭКГ), холтеровское мониторирование ЭКГ, эхокардиографию (ЭхоКГ).

Таблица 1. Общая характеристика больных, которым были выполнены КТА, КГ и ВСУЗИ (n=37)

Характеристика		Значение
Мужской пол		29 (78,4)
Средний возраст, годы		58 [44; 65]
Алиментарное ожирение		9 (24,3)
Средний индекс массы тела, кг/м^2		27 [24; 29]
Курение		20 (54)
Отягощенный семейный анамнез		11 (29,7)
Артериальная гипертензия		23 (62,2)
Сахарный диабет		2 (5,4)
ИМ в анамнезе		10 (27)
Повышение уровня общего холестерина		15 (40,5)
Средний уровень холестерина, ммоль/л		4,89 [4,17; 5,39]
Повышение уровня триглицеридов		8 (21,6)
Средний уровень триглицеридов, ммоль/л		1,58 [0,94; 2,20]
Течение ишемической болезни сердца	острый ИМ	13 (35,2)
	НС	24 (64,8)

Данные представлены в виде абсолютного числа (%) или медианы [интерквартильный размах]. КГ – коронарография; ВСУЗИ – внутрисосудистое ультразвуковое исследование; ИМ – инфаркт миокарда; НС – нестабильная стенокардия.

КТ выполняли на компьютерном томографе с 64 рядами детекторов Aquilion 64 с внутривенным введением неионного йодсодержащего рентгеноконтрастного препарата согласно стандартному протоколу. Выполняли топограмму для определения зоны исследования, нативную и артериальную фазы. Определяли типы и параметры АСБ – протяженность, контур бляшки, «бремя» бляшки (ее площадь в процентах от площади артерии на поперечном срезе в месте максимального сужения), индекс ремоделирования (ИР), который рассчитывался по формуле:

$$ИР=Д_1/Д_2,$$

где $Д_1$ – диаметр по наружному контуру КА на уровне бляшки, $Д_2$ – наружный диаметр референтного сегмента (ближайшего интактного сегмента артерии, расположенного проксимальнее, а в отсутствие – дистальнее бляшки).

Положительное ремоделирование на уровне бляшки расценивали как ИР ≥1,05. Определяли все ранее описанные в исследованиях КТ-признаки нестабильности бляшки. Из анализа исключали сегменты КА с плохим качеством полученных изображений и сегменты, наружный диаметр которых составлял менее 1,5–2 мм.

Всем больным во время диагностической КГ, которую выполняли радиальным доступом на установке Allura Xper FD 10, осуществляли и ВСУЗИ КА на аппарате iLAB IVUS Console с использованием внутрисосудистого ультразвукового датчика Atlantis 40 МГц и функции спектрального анализа iMap согласно стандартным протоколам. Длина датчика позволяла охватить зону интереса в проксимальных и средних отделах КА протяженностью 110 мм. ВСУЗИ не выполняли в артериях со степенью стеноза более 90% из-за риска развития осложнений. Типы АСБ при ВСУЗИ определяли визуально в «серой шкале» и автоматически с помощью программного обеспечения – функции спектрального анализа (автоматического цветового кодирования компонентов бляшек) [34]. Все исследования проводили после получения информированного согласия, подписанного больным.

На основании комплексной клинико-инструментальной диагностики определяли доступные визуализации по ВСУЗИ симптомсвязанные бляшки (ССБ) и симптомнесвязанные бляшки (СНБ). При анализе данных КТА, КГ и ВСУЗИ за ССБ во всех случаях принимали только одну бляшку, определяемую в сегменте артерии, кровоснабжающей зону инфаркта или ишемии миокарда, выявляемых на основании данных ЭКГ, ЭхоКГ (локальные зоны нарушения сократимости) и инвазивной КГ. В случае обнаружения в артерии нескольких АСБ, ССБ считали ту, которая вызвала наибольший стеноз просвета сосуда [35], особенно при наличии признаков пристеночного тромбоза.

Статистический анализ полученных данных выполняли с использованием программы Microsoft Excel 2013 и MedCalc v. 2.7. Для количественных параметров рассчитывали медианы и интерквартильные размахи. Анализ корреляционной зависимости изучаемых характеристик АСБ проводили с определением корреляции Спирмена. Различия считали статистически значимыми при $p<0,05$. Для сравнения качественных показателей применяли метод анализа частотных таблиц и таблиц 2×2 с определением значимости различия по Фишеру (двустороннее распределение). Для построения бинарной классификации АСБ (стабильная – 0 и нестабильная – 1) выполняли ROC-анализ значений рентгеновской плотности АСБ, определенной при КТ, с вычислением так называемого оптимального (порогового) значения для разграничения стабильных и нестабильных АСБ. «Золотым стандартом» для ROC-анализа являлась классификация АСБ при ВСУЗИ. Многофакторный анализ оценки признаков нестабильности в АСБ проводили с использованием метода логистической регрессии. При этом дополнительно определяли отношение шансов (ОШ) – относительный риск нестабильности АСБ при наличии/в отсутствие признаков нестабильности при КТ.

Результаты

Характеристика атеросклеротических бляшек у больных ОКС по данным КТА

У 37 больных проведен анализ особенностей строения по данным КТА и ВСУЗИ доступных для визуализации 60 АСБ. Оценка бляшек с помощью КТА предшествовала обработке результатов ВСУЗИ.

ISSN 0022-9040. Кардиология. 2020;60(12). DOI: 10.18087/cardio.2020.12.n1304

Рисунок 1. КТА. Мультипланарные реконструкции (А, Б, Д) и поперечные срезы КА в месте АСБ (В, Г, Е, Ж): рентгеновские характеристики АСБ

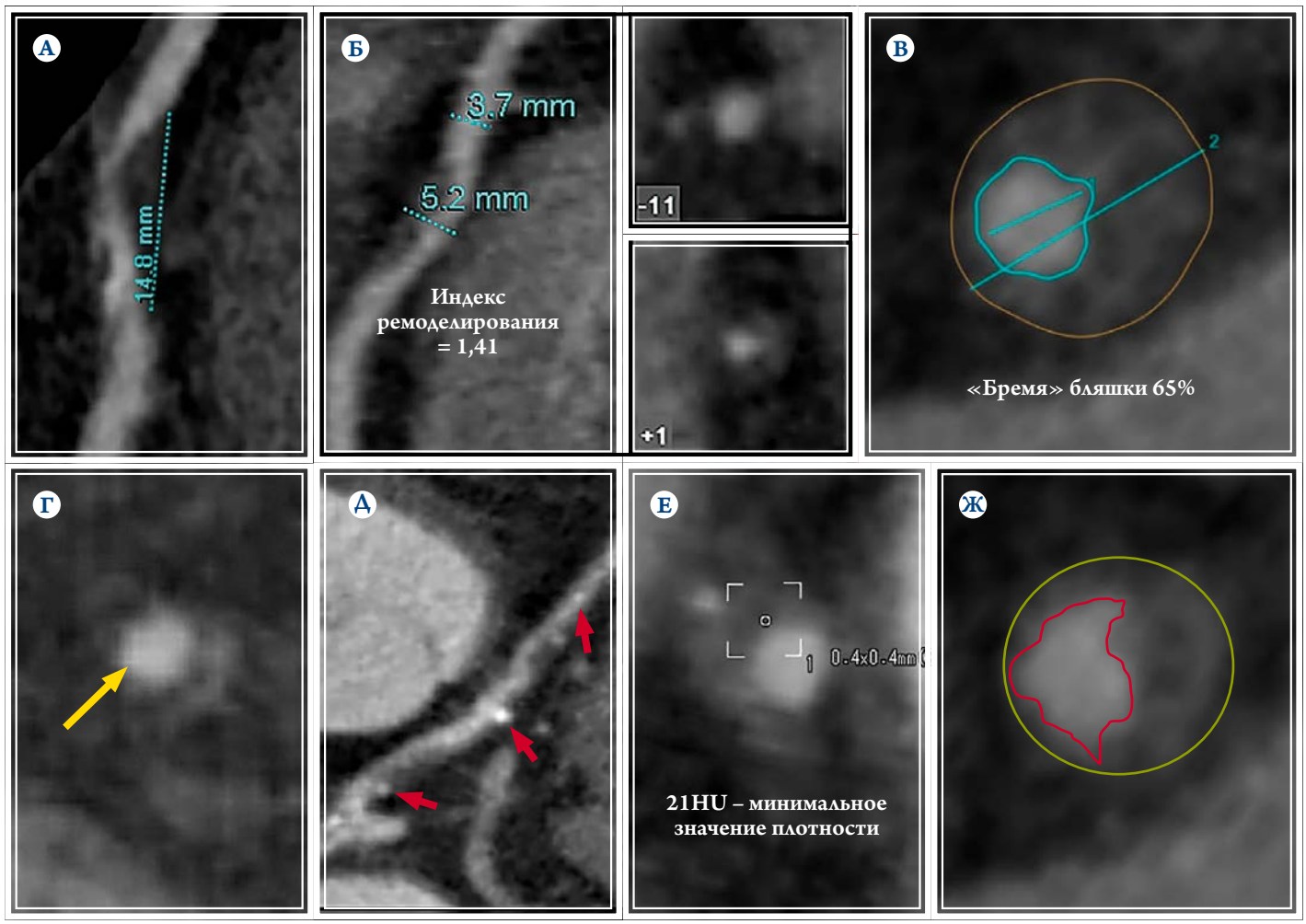

А – протяженность АСБ; **Б** – слева: положительное ремоделирование артерии в месте АСБ; справа: поперечные срезы артерии на уровне референтного участка (вверху) и максимального сужения просвета (внизу); **В** – «бремя» бляшки; **Г** – кольцевидное усиление по периферии АСБ (желтая стрелка); **Д** – точечные кальцинаты – менее 0,3 см (красные стрелки); **Е** – гиподенсный участок (минимальная рентгеновская плотность области интереса); **Ж** – неровный контур АСБ. КТА – компьютерная томография коронарных артерий; КА – коронарная артерия; АСБ – атеросклеротическая бляшка.

Таблица 2. Характеристики мягких и комбинированных ССБ и СНБ при КТА

Характеристика	ССБ (n=28)	СНБ (n=29)	p
Протяженность бляшки, мм	19 [15; 30]	16 [11; 24]	0,144
«Бремя» бляшки, %	78,7 [58,7; 86,2]	66,2 [55,0; 71,7]	0,029
Положительное ремоделирование артерии	14 (50)	12 (41,4)	0,599
Индекс ремоделирования	1,14 [1,00; 1,25]	1,10 [1,00; 1,14]	0,167
Неровность контура бляшки	27 (96)	20 (72)	0,025
Наличие точечных кальцинатов	11 (39)	11 (38)	1,000
Кольцевидное усиление	16 (28)	6 (10)	0,007
Участок низкой рентгеновской плотности во всех бляшках, HU	31 [12; 45]	31 [22; 53]	0,482

Данные представлены в виде абсолютного числа (%) или медианы [интерквартильный размах]. КТА – компьютерная томография коронарных артерий; ССБ – симптомсвязанные бляшки; СНБ – симптомнесвязанные бляшки.

Согласно общепринятой классификации типов АСБ при КТА, в 60 пораженных участках выявлено 32 (53%) мягких, 25 (42%) комбинированных и 3 (5%) кальцинированных АСБ. Все кальцинированные АСБ были исключены из последующего анализа результатов КТА, поскольку в них невозможно выявление общепринятых признаков нестабильности. Структурные характеристики и признаки нестабильности в мягких и комбинированных АСБ по данным КТ представлены на рис. 1. Все АСБ (n=57) были разделены на 2 группы: ССБ (n=28) и СНБ (n=29). Сравнительная характеристика ССБ и СНБ по данным КТ представлена в табл. 2.

Рисунок 2. Типы АСБ (ВСУЗИ с функцией цветового кодирования компонентов АСБ: поперечные срезы артерии в месте АСБ)

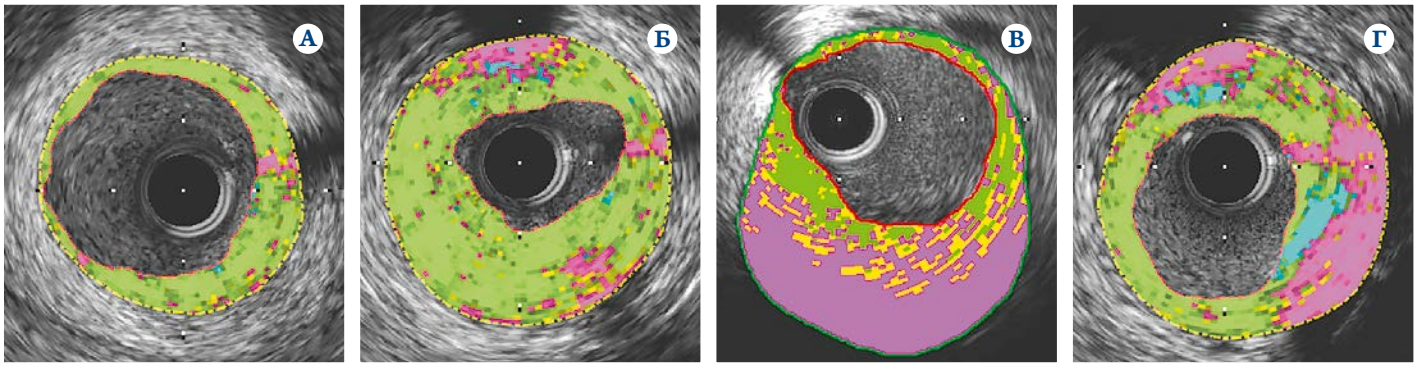

А – фиброзная бляшка; **Б** – толстокапсульная фиброатерома; **В** – тонкокапсульная фиброатерома; **Д** – кальцинированная фиброатерома. АСБ – атеросклеротическая бляшка; ВСУЗИ – внутрисосудистое ультразвуковое исследование.

Характеристика атеросклеротических бляшек у больных ОКС по данным ВСУЗИ

При стандартном анализе тех же 60 пораженных участков КА с использованием ВСУЗИ в «серой шкале» выявлены 25 АСБ с разрывом, 33 АСБ без надрыва, 1 спонтанная диссекция и 1 интрамуральная гематома. Последние 2 вида поражений в дальнейшем не учитывались в анализе.

На поверхности 20 (34,5%) из 58 АСБ визуализировались пристеночные тромбы.

Применение ВСУЗИ с функцией спектрального анализа позволило выявить АСБ 4 типов в соответствии с общепринятой классификацией [34]. Примеры представлены на рис. 2. Можно видеть, что ТКФА содержит большое липидно-некротическое ядро, а в некоторых участках между просветом АСБ и липидно-некротическим компонентом не определяется фиброзная ткань, что является признаком отсутствия целостности покрышки.

Сопоставление данных ВСУЗИ в «серой шкале» с функцией спектрального анализа позволило определить, что 22 АСБ с разрывом, выявленные при ВСУЗИ в «серой шкале», были ошибочно расценены как ТКФА при ВСУЗИ с функцией спектрального анализа, так как при цветовом кодировании не визуализируется надрыв бляшки. В качестве примера на рис. 3 представлен результат комплексного анализа такой бляшки, где видны и признаки разрыва (А), и структурные компоненты, характерные для ТКФА, в частности, большое липидно-некротическое ядро (желто-розовый компонент), занимающее более 50% объема бляшки (Б). При КГ признаков надрыва той же АСБ выявлено не было (В).

Таким образом, по данным ВСУЗИ выявлено 22 разорвавшихся ТКФА, 20 ТКФА, 12 толстокапсульных фиброатером (из них 2 – с надрывом), 2 фиброзные бляшки и 2 кальцинированные фиброатеромы (из них 1 – с надрывом). АСБ, соответствующих еще одному типу бляшек, – патологическому утолщению интимы, не выявлено. Пристеночные тромботические массы определялись в 14 ТКФА с надрывом, 5 ТКФА без надрыва, 1 толстокапсульной фиброатероме с надрывом.

Рисунок 3. Результаты комплексного анализа бляшки с разрывом

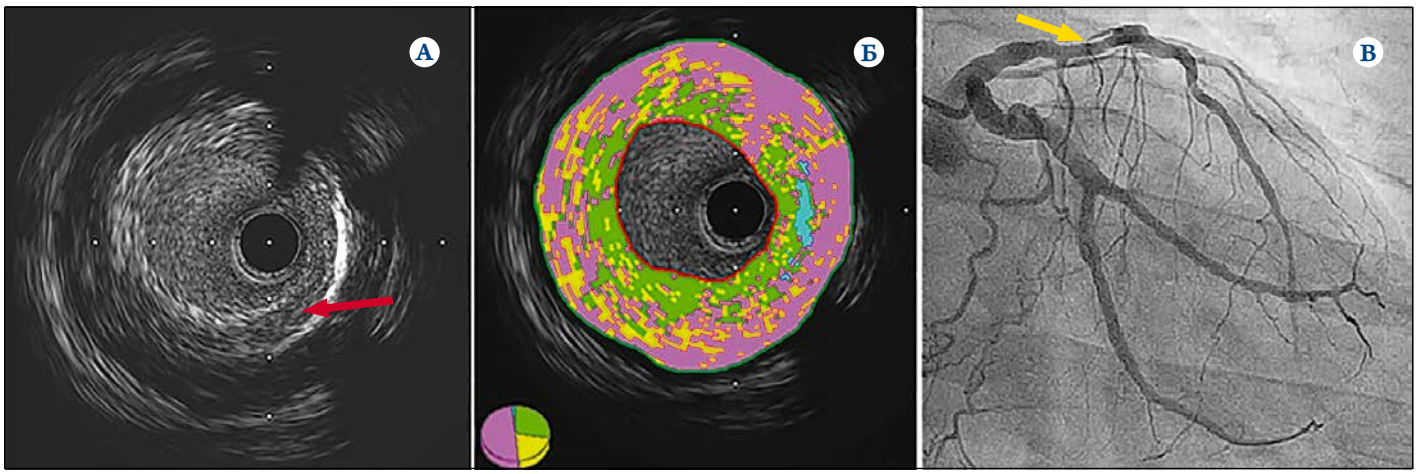

А – ВСУЗИ в «серой шкале»: АСБ с разрывом (указан красной стрелкой); **Б** – ВСУЗИ с функцией спектрального анализа: ТКФА; **В** – КГ: умеренный стеноз в среднем сегменте ПНА (указан желтой стрелкой). АСБ – атеросклеротическая бляшка; ВСУЗИ – внутрисосудистое ультразвуковое исследование; ТКФА – тонкокапсульная фиброатерома; КГ – коронарография; ПНА – передняя нисходящая артерия.

ISSN 0022-9040. Кардиология. 2020;60(12). DOI: 10.18087/cardio.2020.12.n1304

Все выявленные АСБ при ВСУЗИ мы также разделили на ССБ (n=28) и СНБ (n=30). АСБ с разрывом чаще определялись среди ССБ по сравнению с СНБ: n=15 (53,5%) и n=10 (33,3%), а ТКФА и толстокапсульные фиброатеромы – чаще среди СНБ: n=12 (40,0%) и n=8 (26,6%) по сравнению с ССБ: n=8 (28,5%) и n=2 (7,0%). Однако достоверных различий по частоте распределения этих типов АСБ среди ССБ и СНБ не выявлено (p>0,05). Следует отметить, что в ССБ по сравнению с СНБ статистически значимо чаще наблюдался тромбоз: n=15 (53,5%) и n=5 (16,6%; p=0,005).

Оценка минимальной рентгеновской плотности как КТ-маркера нестабильности АСБ

При ВСУЗИ к нестабильным АСБ были отнесены 20 ТКФА и 25 АСБ с разрывом, 88% из которых перед разрывом также относились к ТКФА, остальные типы 13 АСБ были расценены как стабильные. Среди нестабильных и стабильных АСБ число мягких [25 (55,5%) и 5 (38,5%); p=0,352] и комбинированных [17 (37,7%) и 8 (61,5%); p=0,203] бляшек статистически значимо не различалось.

Одним из основных признаков ТКФА как АСБ «высокого риска» является наличие большого липидного ядра, о чем может свидетельствовать выявление участков с низкой минимальной рентгеновской плотностью в бляшках по данным КТ, поскольку плотность ядра значительно ниже плотности других компонентов. Как и следовало ожидать, минимальная рентгеновская плотность бляшек, нестабильных по данным ВСУЗИ (28 [12; 41] HU, n=42), оказалась статистически значимо ниже, чем стабильных (47 [25,8; 62,5] HU, n=13; p=0,04), при этом кальцинированные бляшки не учитывались. Уровень рентгеновской плотности ≤46 HU оказался оптимальным (пороговым) для дифференцировки нестабильных АСБ (рис. 4, А;

Рисунок 4. Оценка минимальных значений рентгеновской КТ-плотности в нестабильных и стабильных АСБ

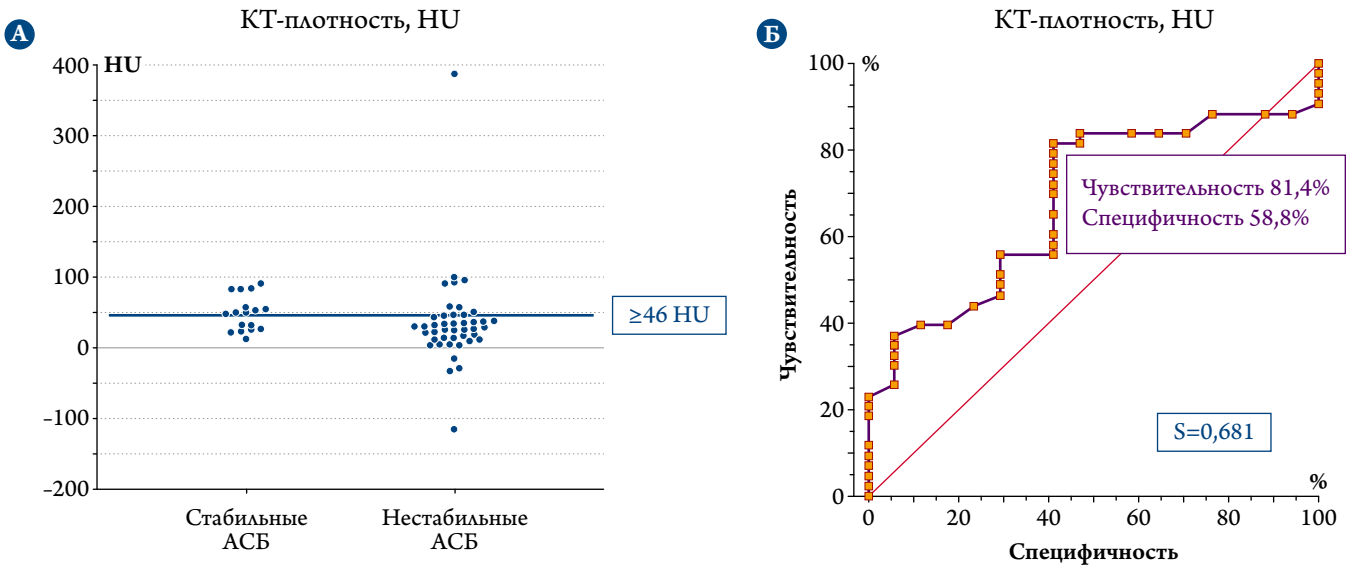

А – распределение минимальной рентгеновской плотности в нестабильных и стабильных АСБ (пороговое значение рентгеновской плотности соответствует 46 HU); HU – единицы Хаунсфильда. **Б** – ROC-кривая для расчета пограничного значения минимальной рентгеновской плотности бляшки по данным КТА для прогнозирования нестабильной бляшки по ВСУЗИ. АСБ – атеросклеротическая бляшка; КТА – компьютерная томография коронарных артерий; ВСУЗИ – внутрисосудистое ультразвуковое исследование.

Таблица 3. КТ-характеристики нестабильных и стабильных АСБ

Характеристика	Нестабильные АСБ по данным ВСУЗИ (n=42)	Стабильные АСБ по данным ВСУЗИ (n=13)	p
Неровность контура	39 (92,9)	6 (46,1)	0,0007
Минимальная плотность ≤46 HU	35 (83,3)	6 (46,1)	0,01
«Бремя» бляшки, %	70 [60,6; 84,4]	65 [51,9; 70,0]	0,071
Микрокальцинаты	16 (38,1)	3 (23,1)	0,506
Положительное ремоделирование	20 (47,6)	4 (30,8)	0349
Индекс ремоделирования	1,1 [1,01; 1,23]	1,01 [1,00; 1,14]	0,119
Кольцевидное усиление	19 (45,2)	3 (23,1)	0,203

Данные представлены в виде абсолютного числа (%) или медианы [интерквартильный размах].
АСБ – атеросклеротическая бляшка; ВСУЗИ – внутрисосудистое ультразвуковое исследование.

табл. 3). Чувствительность, специфичность, прогностическая ценность положительного результата (ПЦПР) и прогностическая ценность отрицательного результата (ПЦОР) этого показателя при определении нестабильных по ВСУЗИ АСБ составили 81,4; 58,8; 83,3 и 55,6% соответственно (рис. 4, Б). Кроме того, выявлено, что наличие участка в АСБ с рентгеновской плотностью ≤46 HU в 7 раз повышает вероятность того, что бляшка нестабильная (ОШ 7,0 при 95% доверительном интервале – ДИ от 5,63 до 8,37).

Выявление КТ-признаков нестабильности в нестабильных бляшках по данным ВСУЗИ

При КТА неровный контур бляшки, также как участки с минимальной рентгеновской плотностью ≤46 HU, статистически значимо чаще определялись в группе нестабильных бляшек. Достоверных межгрупповых различий по остальным КТ-признакам нестабильности не выявлено (см. табл. 3). Но кольцевидное усиление по периферии бляшки чаще определялось в ТКФА с разрывом по сравнению с ТКФА соответственно в 63,6 и 25% случаев (p=0,015).

Выявление такого признака, как неровность контура, позволило подтвердить наличие нестабильной бляшки с чувствительностью, специфичностью, ПЦПР и ПЦОР соответственно 92,8; 46,1; 84,8 и 66,7% (рис. 5). Наличие

Рисунок 5. Оценка чувствительности и специфичности КТ-признака неровности контура для определения нестабильности АСБ по ВСУЗИ

КТ-признак – признак по данным компьютерной томографии; АСБ – атеросклеротическая бляшка; ВСУЗИ – внутрисосудистое ультразвуковое исследование.

признака в 11 раз повышает вероятность нестабильности АСБ (ОШ 11,1 при 95% ДИ от 2,24 до 55,33; p=0,009).

Обсуждение

Исследование посвящено оценке значения КТА в определении структуры АСБ, а также признаков их нестабильности в совокупности на 60 бляшках в 50 КА в группе из 37 больных с ОКС. Одним из преимуществ работы является комплексное использование ВСУЗИ как в «серой шкале» (определяет разрывы, тромбоз), так и с функцией спектрального анализа (определяет типы АСБ) как метода с большей, чем у КТА, разрешающей способностью, и позволяющего не только детально исследовать структуру АСБ (в том числе выявлять АСБ высокого риска), но и верифицировать точность КТА в оценке структурных особенностей бляшек при ОКС. В отечественной литературе впервые проводится анализ возможностей КТА в выявлении нестабильных АСБ, верифицированных по ВСУЗИ, оценка значения известных признаков нестабильности по КТА как маркеров АСБ высокого риска. При анализе данных КТА мы намеренно включали в анализ только некальцинированные или частично кальцинированные бляшки, поскольку известно, что, с одной стороны, именно мягкотканный компонент АСБ в основном служит субстратом для изменений, и эти КТ-типы бляшек чаще встречаются при ОКС, а с другой стороны, в кальцинированных бляшках оценка КТ-признаков нестабильности либо невозможна, либо значительно затруднена из-за артефактов от массивных кальцинатов. Ограничением исследования является также то, что в анализ не включались АСБ, в том числе ССБ, которые были недоступны для ультразвукового датчика из-за степени минимальной площади просвета, а также бляшки, суживающие просвет менее чем на 25%, и, как правило, относящиеся к незрелым, – утолщениям интимы и фиброатеромам у больных с ОКС [36, 37].

У больных с ОКС отсутствие достоверных межгрупповых различий ряда характеристик АСБ по данным КТА при сравнении ССБ и СНБ (положительное ремоделирование артерии на уровне бляшки, точечные кальцинаты, участки с минимальной рентгеновской плотностью и др.) может быть обусловлено генерализацией процесса дестабилизации бляшек во всем коронарном русле, а не только в симптомсвязанной артерии, которая описана ранее в работах ряда авторов, применявших различные методы визуализации АСБ и показавших, что уязвимые бляшки встречаются как среди ССБ, так и СНБ [36, 38–41]. Перечисленные признаки в большей степени являются отражением потенциальной готовности бляшек к внезапным изменениям, чем самих этих изменений. Наоборот, значительно большие значения «бремени» в ССБ, более частое выявление в них таких КТ-признаков, как неров-

ISSN 0022-9040. Кардиология. 2020;60(12). DOI: 10.18087/cardio.2020.12.n1304

Эдарби® Кло

азилсартана медоксомил + хлорталидон

МОЩНЫЙ СОЮЗ

ДЛЯ СНИЖЕНИЯ АД
В ТЕЧЕНИЕ 24 ЧАСОВ[1, 2]

АЗИЛСАРТАН

ПРЕВОСХОДИТ ДРУГИЕ САРТАНЫ*
В АНТИГИПЕРТЕНЗИВНОМ ЭФФЕКТЕ[3, 4]

ХЛОРТАЛИДОН

ИМЕЕТ ОБШИРНУЮ ДОКАЗАТЕЛЬНУЮ БАЗУ[5–9]
ПО СНИЖЕНИЮ РИСКА ССО**
У ПАЦИЕНТОВ С АГ

STADA

Наша миссия – ваше здоровье

МОЩНЫЙ СОЮЗ

НОВИНКА

*По сравнению с валсартаном и олмесартаном. ** ССО – сердечно-сосудистые осложнения. **1.** Инструкция по применению лекарственного препарата для медицинского применения Эдарби® Кло, таблетки, покрытые плёночной оболочкой, 40 г + 12,5 мг, 40 мг + 25 мг. Рег. уд. ЛП-002941 от 02.04.2015. **2.** Cushman W.C., et al. Hypertension. 2012; 60: 310–318. **3.** Sica D., et al. J. Clin. Hypertens. 2011; 13: 467–472. **4.** White W.B., et al. Hypertension. 2011; 57: 413–420. **5.** Hypertension Detection and Follow-up Program Cooperative Group. JAMA. 1979; 242: 2562–2571. **6.** Multiple Risk Factor Intervention Trial Research Group. Circulation. 1990; 82: 1616–1628. **7.** Dorsch M.P., et al. Hypertension. 2011; 51: 689–694. **8.** SHEP Cooperative Research Group. JAMA. 1991; 265: 3255–3264. **9.** ALLHAT Officers and Coordinators for the ALLHAT Collaborative Research Group. JAMA. 2002; 288: 2981–2997.

Сокращённая информация по применению

Торговое название: Эдарби® Кло. **Международное непатентованное или группировочное название:** азилсартана медоксомил + хлорталидон. **Лекарственная форма и дозировка:** таблетки, покрытые плёночной оболочкой, 40 мг + 12,5 мг; 40 мг + 25 мг. **Показания к применению:** эссенциальная гипертензия (пациентам, которым показана комбинированная терапия). **Противопоказания:** повышенная чувствительность к действующим веществам и другим компонентам препарата; рефрактерная гипокалиемия; рефрактерная гипонатриемия; анурия; беременность и период грудного вскармливания; одновременный приём препаратов, содержащих алискирен, у пациентов с сахарным диабетом и/или умеренными и тяжёлыми нарушениями функции почек (скорость клубочковой фильтрации (СКФ) менее 60 мл/мин/1,73 м^2 площади поверхности тела); одновременное применение с ингибиторами АПФ у пациентов с диабетической нефропатией; тяжёлые формы сахарного диабета; возраст до 18 лет (эффективность и безопасность не установлены); нарушения функции печени тяжёлой степени (более 9 баллов по шкале Чайлд-Пью) (отсутствует опыт применения); почечная недостаточность тяжёлой степени (клиренс креатинина (КК) менее 30 мл/мин) (отсутствует опыт применения). **Способ применения и дозы.** Препарат Эдарби® Кло принимают внутрь один раз в сутки независимо от времени приёма пищи. Рекомендованная начальная доза препарата Эдарби® Кло составляет 40 мг азилсартана медоксомила + 12,5 мг хлорталидона 1 раз в сутки. При необходимости дополнительного снижения АД дозу препарата Эдарби® Кло можно увеличить до максимальной: 40 мг азилсартана медоксомила + 25 мг хлорталидона 1 раз в сутки. Препарат Эдарби® Кло следует принимать ежедневно, без перерыва. В случае прекращения лечения пациент должен сообщить об этом врачу. **Побочное действие:** для комбинации азилсартана медоксомила и хлорталидона: очень часто: повышение концентрации креатинина; часто: головокружение, постуральное головокружение, обморок (синкопе), выраженное снижение АД, диарея, тошнота, гиперурикемия, повышение концентрации мочевины, повышенная утомляемость, периферические отёки; для хлорталидона (монотерапия): очень часто: гиперлипидемия, гипокалиемия; часто: выраженное снижение АД, потеря аппетита, желудочно-кишечные расстройства, крапивница, снижение потенции, гипомагниемия; для азилсартана медоксомила (монотерапия): часто: головокружение, диарея, повышение активности креатинфосфокиназы. **Полный перечень побочных эффектов содержится в инструкции по применению. С осторожностью:** тяжёлая хроническая сердечная недостаточность (IV функциональный класс по классификации NYHA); нарушение функции почек (КК более 30 мл/мин); нарушение функции печени лёгкой и умеренной степени (5–9 баллов по шкале Чайлд-Пью); двусторонний стеноз почечных артерий и стеноз артерии единственной функционирующей почки; ишемическая кардиомиопатия; ишемические цереброваскулярные заболевания; состояние после трансплантации почки; состояния, сопровождающиеся снижением объёма циркулирующей крови (в том числе рвота, диарея, приём высоких доз диуретиков), а также у пациентов, соблюдающих диету с ограничением поваренной соли; первичный гиперальдостеронизм; гиперурикемия и подагра; бронхиальная астма; системная красная волчанка; стеноз аортального и митрального клапана; гипертрофическая обструктивная кардио-миопатия; возраст старше 75 лет; гипокалиемия, гипонатриемия. **Полная информация по препарату содержится в инструкции по медицинскому применению.**

АО «Нижфарм», Россия, 603950,
г. Нижний Новгород, ул. Салганская, 7.
Тел.: +7 (831) 278 80 88,
E-mail: med@stada.ru.
www.stada.ru

Дата выхода материала ноябрь 2020 г.
6666822002MO0073

Реклама

ность контура, кольцевидное усиление плотности по периферии бляшки, закономерно взаимосвязаны с процессами, непосредственно приводящими к ОКС, – разрывом бляшки, тромбообразованием, увеличением вследствие этого «бремени» бляшки и прогрессированием обструкции КА. На взаимосвязь этих признаков с разрывом бляшек и тромбообразованием указывают и результаты ВСУЗИ в нашем исследовании, при котором статистически значимо чаще выявлялся пристеночный тромбоз в ССБ, а признак кольцевидного усиления – в АСБ с разрывом, и данные литературы [13, 42].

Классификация типов АСБ при ВСУЗИ и ОКТ соответствует гистологической классификации [43], по которой к нестабильным АСБ относят два типа зрелых АСБ – ТКФА и АСБ с разрывом [44, 45]. Комплексный анализ данных ВСУЗИ в нашем исследовании позволил выделить разные типы АСБ и отличать ТКФА как АСБ, склонные к разрыву, но с целой фиброзной покрышкой, от АСБ (преимущественно также ТКФА) с состоявшимся разрывом.

По данным нашего исследования, АСБ с разрывом и ТКФА преобладали среди зрелых некальцинированных бляшек в КА у больных с ОКС, что согласуется с данными литературы [46, 47].

Достоверных различий по распространенности ТКФА, толстокапсульных фиброатером и АСБ с разрывом среди ССБ и СНБ не выявлено, что согласуется с упоминавшейся гипотезой о генерализации процесса дестабилизации АСБ во всем коронарном русле. По данным ВСУЗИ, единственным отличием ССБ от СНБ было более частое выявление пристеночных тромбов в ССБ. Считается, что при ВСУЗИ не визуализируются мелкие тромбы, что является одним из ограничений метода. Однако ВСУЗИ в ряде исследований все же применяется для обнаружения тромбов на поверхности АСБ в КА, как и в нашем случае [48, 49].

Поскольку одним из основных признаков ТКФА является наличие большого липидного ядра, для которого характерна наиболее низкая по сравнению с другими компонентами бляшки рентгеновская плотность, то в поисках суррогатных маркеров этого типа АСБ для КТ немало исследований посвящено определению диапазона значений минимальной рентгеновской плотности бляшек, а в более поздних исследованиях – объема их некальцинированного компонента, как возможных рентгеновских признаков уязвимых бляшек [12–16, 33]. По данным нашего исследования, рентгеновская плотность нестабильных по данным ВСУЗИ бляшек также оказалась значительно ниже плотности остальных АСБ, а уровень 46 HU – оптимальным пороговым для дифференцировки стабильных и нестабильных бляшек. Определенный нами показатель почти полностью совпал с данными другого исследования, но использующего усовершенствованную методику распознавания бляшек высокого риска [49]. Пороговые значения рентгеновской плотности нестабильных бляшек различаются в разных исследованиях, и стандартного значения для индивидуальной дифференцировки по плотности нет. Кроме того, при безусловной значимости межгрупповых различий показателей рентгеновской плотности разных компонентов бляшек, например, липидно-некротического и фиброзного, наблюдается перекрытие диапазонов индивидуальных значений, что затрудняет оценку принадлежности некальцинированной бляшки к тому или иному типу. Однако дальнейшее усовершенствование метода в этом направлении, в том числе определения объемов компонентов с низкой плотностью, продолжается благодаря усовершенствованию аппаратуры и программного обеспечения [13, 49–53]; более того, изучаются новые КТ-признаки бляшек высокого риска [53–56].

В ряде исследований доказана связь с ОКС таких КТ-признаков, как положительное ремоделирование, наличие участков с плотностью менее 30 HU, наличие микрокальцинатов, кольцевидного усиления по периферии бляшки и неровность контура бляшки, хотя данные противоречивы [13, 26–33]. Эти признаки также обозначаются как КТ-признаки нестабильности АСБ, однако не являются синонимами признаков нестабильных бляшек по гистологической классификации. Мы оценили частоту их обнаружения в нестабильных и стабильных по данным ВСУЗИ бляшках, за исключением минимальной плотности менее 30 HU, поскольку вместо него мы использовали пограничный критерий плотности ≤46 HU. Статистически значимые различия между группами были получены только по частоте выявления этого критерия (p=0,01), а также неровности контура АСБ (p=0,0007). По нашим данным, критерий минимальной рентгеновской плотности ≤46 HU характеризуется средними значениями чувствительности и специфичности, но в 7 раз повышает вероятность того, что бляшка нестабильная. Для показателя неровности контура характерны высокая чувствительность, но низкая специфичность в выявлении нестабильных АСБ, однако этот признак в 11 раз повышает вероятность того, что бляшка нестабильная. Признак неровности контура бляшки как клинически значимый критерий нестабильности АСБ в КА при ОКС и ранее упоминался в отечественной литературе [25], однако его верификация с помощью ВСУЗИ выполнена впервые в настоящем исследовании.

Значения остальных рентгеновских признаков в нестабильных АСБ по данным ВСУЗИ были выше, чем в стабильных, но различия не достигли статистической значимости, что согласуется с результатами некоторых исследований [13, 32, 33, 57, 58]. Следует подчеркнуть,

ISSN 0022-9040. Кардиология. 2020;60(12). DOI: 10.18087/cardio.2020.12.n1304

что симптом кольцевидного усиления определялся в АСБ с разрывом достоверно чаще, чем в ТКФА, что согласуется с данными и других авторов [13, 58].

Заключение

КТА является информативным неинвазивным методом оценки особенностей строения АСБ, включая выявление бляшек с признаками нестабильности, что в нашем исследовании подтверждено сравнительным анализом полученных результатов с референтным методом – ВСУЗИ.

Применение в нашей работе комплексного анализа внутрисосудистого ультразвукового исследования в «серой шкале» и с функцией спектрального анализа оказалось предпочтительнее использования данных только спектрального анализа, поскольку позволило не только определить типы АСБ, но и выявить надрывы и пристеночные тромбы в бляшках.

У больных с ОКС отсутствие различий между ССБ и СНБ по частоте выявления АСБ разных типов, в том числе ФАТК и АСБ с разрывом, а также таких КТ-характеристик АСБ, как положительное ремоделирование артерии на уровне бляшки, точечные кальцинаты, участки с низкой рентгеновской плотностью и других, согласуется с гипотезой о генерализации процесса дестабилизации АСБ во всем коронарном русле, а не только в ССБ. Наоборот, значительно большие значения «бремени» в ССБ, более частое выявление в них таких КТ-признаков, как неровность контура, кольцевидное усиление плотности по периферии бляшки, закономерно связаны с процессами, непосредственно приводящими к ОКС, – разрывом бляшки, тромбообразованием, увеличением вследствие этого степени обструкции коронарной артерии. В пользу этого свидетельствует и более частое обнаружение пристеночных тромбов в ССБ по сравнению с СНБ (58 и 15,6% соответственно; p=0,0005), а кольцевидного усиления – в бляшках с разрывом.

По данным нашей работы, для нестабильных бляшек наиболее характерно наличие двух КТ-признаков – неровности контура и участка низкой рентгеновской плотности ≤46 HU. Наличие первого из этих признаков в 11 раз повышает вероятность того, что бляшка нестабильная, второго – в 7 раз.

Дальнейшее усовершенствование аппаратуры, программного обеспечения, оценки значимости новых КТ-критериев уязвимости бляшек позволяет надеяться на дальнейшее повышение точности КТА в исследовании АСБ.

Конфликт интересов не заявлен.

Статья поступила 01.08.20

СПИСОК ЛИТЕРАТУРЫ

1. Falk E. Morphologic features of unstable atherothrombotic plaques underlying acute coronary syndromes. The American Journal of Cardiology. 1989;63(10):E114–20. DOI: 10.1016/0002-9149(89)90242-7
2. Virmani R, Burke AP, Farb A, Kolodgie FD. Pathology of the Vulnerable Plaque. Journal of the American College of Cardiology. 2006;47(8):C13–8. DOI: 10.1016/j.jacc.2005.10.065
3. Fuster V, Badimon JJ, Chesebro JH. Atherothrombosis: mechanisms and clinical therapeutic approaches. Vascular Medicine. 1998;3(3):231–9. DOI: 10.1177/1358836X9800300310
4. Farb A, Tang AL, Burke AP, Sessums L, Liang Y, Virmani R. Sudden Coronary Death: Frequency of Active Coronary Lesions, Inactive Coronary Lesions, and Myocardial Infarction. Circulation. 1995;92(7):1701–9. DOI: 10.1161/01.CIR.92.7.1701
5. Kolodgie FD, Burke AP, Farb A, Gold HK, Yuan J, Narula J et al. The thin-cap fibroatheroma: a type of vulnerable plaque: The major precursor lesion to acute coronary syndromes: Current Opinion in Cardiology. 2001;16(5):285–92. DOI: 10.1097/00001573-200109000-00006
6. Celeng C, Takx RAP, Ferencik M, Maurovich-Horvat P. Non-invasive and invasive imaging of vulnerable coronary plaque. Trends in Cardiovascular Medicine. 2016;26(6):538–47. DOI: 10.1016/j.tcm.2016.03.005
7. Shabanova M.S. Comparison of coronary stenosis degree measurements with computed tomography, intravascular ultrasound and coronary angiography. Russian Electronic Journal of Radiology. 2016;6(3):38–47. [Russian: Шабанова М.С. Сопоставление результатов измерения степени стенозирования просвета коронарных артерий при компьютерной томографии, внутрисосудистом ультразвуковом исследовании и коронарной ангиографии. Российский электронный журнал лучевой диагностики. 2016;6(3):38-47]. DOI: 10.21569/2222-7415-2016-6-3-38-47
8. Veselova T.N., Shabanova M.S., Mironov V.M., Merkulova I.N., Ternovoy S.K. Computed tomography in the evaluation of coronary atherosclerotic plaques: comparison with intravascular ultrasound. Kardiologia. 2017;57(1):42–7. [Russian: Веселова Т.Н., Шабанова М.С., Миронов В.М., Меркулова И.Н., Терновой С.К. Компьютерная томоангиография коронарных артерий при сопоставлении с внутрисосудистым ультразвуковым исследованием. Кардиология. 2017;57(1):42-7]
9. Shariya M.A., Shabanova M.S., Veselova T.N., Merkulova I.N., Mironov V.M., Gaman S.A. et al. Comparison of computed tomography with intravascular ultrasound in evaluation of coronary plaques parameters. Medical Visualization. 2018;22(4):7–19. [Russian: Шария М.А., Шабанова М.С., Веселова Т.Н., Меркулова И.Н., Миронов В.М., Гаман С.А. и др. Сопоставление результатов компьютерной ангиографии и внутрисосудистого ультразвукового исследования в оценке параметров атеросклеротических бляшек. Медицинская визуализация. 2018;22(4):7-19]. DOI: 10.24835/1607-0763-2018-4-7-19
10. Abdulla J, Asferg C, Kofoed KF. Prognostic value of absence or presence of coronary artery disease determined by 64-slice computed tomography coronary angiography A systematic review and meta-analysis. The International Journal of Cardiovascular Imaging. 2011;27(3):413–20. DOI: 10.1007/s10554-010-9652-x
11. Tagieva N.R., Shakhnovich R.M., Mironov V.M., Ezhov M.V., Matchin Yu.G., Mitroshkin M.G. et al. Comparison of Atherosclerotic Lesions in Patients With Acute Myocardial Infarction and Stable Angina Pectoris Using Intravascular Ultrasound. Kardiologia. 2015;55(7):5–13. [Russian: Тагиева Н.Р., Шахнович Р.М., Миронов В.М., Ежов М.В., Матчин Ю.Г., Митрошкин М.Г. и др. Сравнение атеросклеротических поражений коронарных артерий у больных острым инфарктом миокарда и стабильной стенокардией по данным внутрисосудистого ультразвукового исследования. Кардиология. 2015;55(7):5-13]
12. Yamaki T, Kawasaki M, Jang I-K, Raffel OC, Ishihara Y, Okubo M et al. Comparison between integrated backscatter intravascular ultra-

sound and 64-slice multi-detector row computed tomography for tissue characterization and volumetric assessment of coronary plaques. Cardiovascular Ultrasound. 2012;10(1):33. DOI: 10.1186/1476-7120-10-33
13. Obaid DR, Calvert PA, Brown A, Gopalan D, West NEJ, Rudd JHF et al. Coronary CT angiography features of ruptured and high-risk atherosclerotic plaques: Correlation with intra-vascular ultrasound. Journal of Cardiovascular Computed Tomography. 2017;11(6):455–61. DOI: 10.1016/j.jcct.2017.09.001
14. Marwan M, Taher MA, El Meniawy K, Awadallah H, Pflederer T, Schuhbäck A et al. In vivo CT detection of lipid-rich coronary artery atherosclerotic plaques using quantitative histogram analysis: A head to head comparison with IVUS. Atherosclerosis. 2011;215(1):110–5. DOI: 10.1016/j.atherosclerosis.2010.12.006
15. Pohle K, Achenbach S, MacNeill B, Ropers D, Ferencik M, Moselewski F et al. Characterization of non-calcified coronary atherosclerotic plaque by multi-detector row CT: Comparison to IVUS. Atherosclerosis. 2007;190(1):174–80. DOI: 10.1016/j.atherosclerosis.2006.01.013
16. Voros S, Rinehart S, Qian Z, Vazquez G, Anderson H, Murrieta L et al. Prospective Validation of Standardized, 3-Dimensional, Quantitative Coronary Computed Tomographic Plaque Measurements Using Radiofrequency Backscatter Intravascular Ultrasound as Reference Standard in Intermediate Coronary Arterial Lesions. JACC: Cardiovascular Interventions. 2011;4(2):198–208. DOI: 10.1016/j.jcin.2010.10.008
17. Kitagawa T, Yamamoto H, Horiguchi J, Ohhashi N, Tadehara F, Shokawa T et al. Characterization of Noncalcified Coronary Plaques and Identification of Culprit Lesions in Patients With Acute Coronary Syndrome by 64-Slice Computed Tomography. JACC: Cardiovascular Imaging. 2009;2(2):153–60. DOI: 10.1016/j.jcmg.2008.09.015
18. Hoffmann U, Moselewski F, Nieman K, Jang I-K, Ferencik M, Rahman AM et al. Noninvasive Assessment of Plaque Morphology and Composition in Culprit and Stable Lesions in Acute Coronary Syndrome and Stable Lesions in Stable Angina by Multidetector Computed Tomography. Journal of the American College of Cardiology. 2006;47(8):1655–62. DOI: 10.1016/j.jacc.2006.01.041
19. Motoyama S, Kondo T, Sarai M, Sugiura A, Harigaya H, Sato T et al. Multislice Computed Tomographic Characteristics of Coronary Lesions in Acute Coronary Syndromes. Journal of the American College of Cardiology. 2007;50(4):319–26. DOI: 10.1016/j.jacc.2007.03.044
20. Pflederer T, Marwan M, Schepis T, Ropers D, Seltmann M, Muschiol G et al. Characterization of culprit lesions in acute coronary syndromes using coronary dual-source CT angiography. Atherosclerosis. 2010;211(2):437–44. DOI: 10.1016/j.atherosclerosis.2010.02.001
21. Puchner SB, Liu T, Mayrhofer T, Truong QA, Lee H, Fleg JL et al. High-Risk Plaque Detected on Coronary CT Angiography Predicts Acute Coronary Syndromes Independent of Significant Stenosis in Acute Chest Pain: results from the ROMICAT-II trial. Journal of the American College of Cardiology. 2014;64(7):684–92. DOI: 10.1016/j.jacc.2014.05.039
22. Maurovich-Horvat P, Ferencik M, Voros S, Merkely B, Hoffmann U. Comprehensive plaque assessment by coronary CT angiography. Nature Reviews Cardiology. 2014;11(7):390–402. DOI: 10.1038/nrcardio.2014.60
23. Otsuka K, Fukuda S, Tanaka A, Nakanishi K, Taguchi H, Yoshikawa J et al. Napkin-Ring Sign on Coronary CT Angiography for the Prediction of Acute Coronary Syndrome. JACC: Cardiovascular Imaging. 2013;6(4):448–57. DOI: 10.1016/j.jcmg.2012.09.016
24. Ferencik M, Schlett CL, Ghoshhajra BB, Kriegel MF, Joshi SB, Maurovich-Horvat P et al. A Computed Tomography-Based Coronary Lesion Score to Predict Acute Coronary Syndrome Among Patients With Acute Chest Pain and Significant Coronary Stenosis on Coronary Computed Tomographic Angiogram. The American Journal of Cardiology. 2012;110(2):183–9. DOI: 10.1016/j.amjcard.2012.02.066
25. Veselova T.N., Merkulova I.N., Barysheva N.A., Ternovoy S.K., Shariya M.A., Ruda M.Ya. Comparison of characteristics of atherosclerotic plaques in patients with acute coronary syndrome and stable ischemic heart disease: data of multispiral computed tomography. Kardiologiia. 2013;53(12):14–20. [Russian: Веселова Т.Н., Меркулова И.Н., Барышева Н.А., Терновой С.К., Шария М.А., Руда М.Я. Сравнение особенностей атеросклеротических бляшек в коронарных артериях у больных острым коронарным синдромом и стабильной формой ишемической болезни сердца по данным мультиспиральной компьютерной томографии. Кардиология. 2013;53(12):14-20]
26. Kashiwagi M, Tanaka A, Shimada K, Kitabata H, Komukai K, Nishiguchi T et al. Distribution, frequency and clinical implications of napkin-ring sign assessed by multidetector computed tomography. Journal of Cardiology. 2013;61(6):399–403. DOI: 10.1016/j.jjcc.2013.01.004
27. Kröner ESJ, van Velzen JE, Boogers MJ, Siebelink H-MJ, Schalij MJ, Kroft LJ et al. Positive Remodeling on Coronary Computed Tomography as a Marker for Plaque Vulnerability on Virtual Histology Intravascular Ultrasound. The American Journal of Cardiology. 2011;107(12):1725–9. DOI: 10.1016/j.amjcard.2011.02.337
28. Benedek T, Jako B, Benedek I. Plaque Quantification by Coronary CT and Intravascular Ultrasound Identifies a Low CT Density Core as a Marker of Plaque Instability in Acute Coronary Syndromes. International Heart Journal. 2014;55(1):22–8. DOI: 10.1536/ihj.13-213
29. Ozaki Y, Okumura M, Ismail TF, Motoyama S, Naruse H, Hattori K et al. Coronary CT angiographic characteristics of culprit lesions in acute coronary syndromes not related to plaque rupture as defined by optical coherence tomography and angioscopy. European Heart Journal. 2011;32(22):2814–23. DOI: 10.1093/eurheartj/ehr189
30. Nakazato R, Otake H, Konishi A, Iwasaki M, Koo B-K, Fukuya H et al. Atherosclerotic plaque characterization by CT angiography for identification of high-risk coronary artery lesions: a comparison to optical coherence tomography. European Heart Journal - Cardiovascular Imaging. 2015;16(4):373–9. DOI: 10.1093/ehjci/jeu188
31. Bittner DO, Mayrhofer T, Puchner SB, Lu MT, Maurovich-Horvat P, Ghemigian K et al. Coronary Computed Tomography Angiography-Specific Definitions of High-Risk Plaque Features Improve Detection of Acute Coronary Syndrome. Circulation. Cardiovascular Imaging. 2018;11(8):e007657. DOI: 10.1161/CIRCIMAGING.118.007657
32. Kashiwagi M, Tanaka A, Kitabata H, Tsujioka H, Kataiwa H, Komukai K et al. Feasibility of noninvasive assessment of thin-cap fibroatheroma by multidetector computed tomography. JACC. Cardiovascular imaging. 2009;2(12):1412–9. DOI: 10.1016/j.jcmg.2009.09.012
33. Yuan M, Wu H, Li R, Yu M, Dai X, Zhang J. The value of quantified plaque analysis by dual-source coronary CT angiography to detect vulnerable plaques: a comparison study with intravascular ultrasound. Quantitative Imaging in Medicine and Surgery. 2020;10(3):668–77. DOI: 10.21037/qims.2020.01.13
34. Maehara A, Cristea E, Mintz GS, Lansky AJ, Dressler O, Biro S et al. Definitions and Methodology for the Grayscale and Radiofrequency Intravascular Ultrasound and Coronary Angiographic Analyses. JACC: Cardiovascular Imaging. 2012;5(3):S1–9. DOI: 10.1016/j.jcmg.2011.11.019
35. Roffi M, Patrono C, Collet J-P, Mueller C, Valgimigli M, Andreotti F et al. 2015 ESC Guidelines for the management of acute coronary syndromes in patients presenting without persistent ST-segment elevation: Task Force for the Management of Acute Coronary Syndromes in Patients Presenting without Persistent ST-Segment Elevation of the European Society of Cardiology (ESC). European Heart Journal. 2016;37(3):267–315. DOI: 10.1093/eurheartj/ehv320
36. van Velzen JE, Schuijf JD, de Graaf FR, Nucifora G, Pundziute G, Jukema JW et al. Plaque type and composition as evaluated non-invasively by MSCT angiography and invasively by VH IVUS in relation to the degree of stenosis. Heart. 2009;95(24):1990–6. DOI: 10.1136/hrt.2009.176933
37. Otsuka F, Yasuda S, Noguchi T, Ishibashi-Ueda H. Pathology of coronary atherosclerosis and thrombosis. Cardiovascular Diagnosis and Therapy. 2016;6(4):396–408. DOI: 10.21037/cdt.2016.06.01
38. Tanaka A, Shimada K, Sano T, Namba M, Sakamoto T, Nishida Y et al. Multiple Plaque Rupture and C-Reactive Protein in Acute Myocardial Infarction. Journal of the American College of Cardiology. 2005;45(10):1594–9. DOI: 10.1016/j.jacc.2005.01.053

ISSN 0022-9040. Кардиология. 2020;60(12). DOI: 10.18087/cardio.2020.12.n1304

39. Vergallo R, Ren X, Yonetsu T, Kato K, Uemura S, Yu B et al. Pancoronary plaque vulnerability in patients with acute coronary syndrome and ruptured culprit plaque: A 3-vessel optical coherence tomography study. American Heart Journal. 2014;167(1):59–67. DOI: 10.1016/j.ahj.2013.10.011
40. Mauriello A, Sangiorgi G, Fratoni S, Palmieri G, Bonanno E, Anemona L et al. Diffuse and Active Inflammation Occurs in Both Vulnerable and Stable Plaques of the Entire Coronary Tree: a histopathologic study of patients dying of acute myocardial infarction. Journal of the American College of Cardiology. 2005;45(10):1585–93. DOI: 10.1016/j.jacc.2005.01.054
41. Asakura M, Ueda Y, Yamaguchi O, Adachi T, Hirayama A, Hori M et al. Extensive development of vulnerable plaques as a pan-coronary process in patients with myocardial infarction: an angioscopic study. Journal of the American College of Cardiology. 2001;37(5):1284–8. DOI: 10.1016/S0735-1097(01)01135-4
42. Achenbach S, Marwan M. Intracoronary Thrombus. Journal of Cardiovascular Computed Tomography. 2009;3(5):344–5. DOI: 10.1016/j.jcct.2009.06.009
43. Maurovich-Horvat P, Schlett CL, Alkadhi H, Nakano M, Stolzmann P, Vorpahl M et al. Differentiation of Early from Advanced Coronary Atherosclerotic Lesions: Systematic Comparison of CT, Intravascular US, and Optical Frequency Domain Imaging with Histopathologic Examination in ex Vivo Human Hearts. Radiology. 2012;265(2):393–401. DOI: 10.1148/radiol.12111891
44. Cheruvu PK, Finn AV, Gardner C, Caplan J, Goldstein J, Stone GW et al. Frequency and Distribution of Thin-Cap Fibroatheroma and Ruptured Plaques in Human Coronary Arteries. Journal of the American College of Cardiology. 2007;50(10):940–9. DOI: 10.1016/j.jacc.2007.04.086
45. Tavora F, Cresswell N, Li L, Fowler D, Burke A. Frequency of acute plaque ruptures and thin cap atheromas at sites of maximal stenosis. Arquivos Brasileiros De Cardiologia. 2010;94(2):153–9. DOI: 10.1590/s0066-782x2010000200003
46. Pundziute G, Schuijf JD, Jukema JW, Decramer I, Sarno G, Vanhoenacker PK et al. Evaluation of plaque characteristics in acute coronary syndromes: non-invasive assessment with multi-slice computed tomography and invasive evaluation with intravascular ultrasound radiofrequency data analysis. European Heart Journal. 2008;29(19):2373–81. DOI: 10.1093/eurheartj/ehn356
47. Liu J, Wang Z, Wang W, Li Q, Ma Y, Liu C et al. Feasibility of diagnosing unstable plaque in patients with acute coronary syndrome using iMap-IVUS. Journal of Zhejiang University. Science. B. 2015;16(11):924–30. DOI: 10.1631/jzus.B1500206
48. Wieringa WG, Lexis CPH, Lipsic E, van der Werf HW, Burgerhof JGM, Hagens VE et al. In vivo coronary lesion differentiation with computed tomography angiography and intravascular ultrasound as compared to optical coherence tomography. Journal of Cardiovascular Computed Tomography. 2017;11(2):111–8. DOI: 10.1016/j.jcct.2017.01.004
49. Matsumoto H, Watanabe S, Kyo E, Tsuji T, Ando Y, Otaki Y et al. Standardized volumetric plaque quantification and characterization from coronary CT angiography: a head-to-head comparison with invasive intravascular ultrasound. European Radiology. 2019;29(11):6129–39. DOI: 10.1007/s00330-019-06219-3
50. Conte E, Mushtaq S, Pontone G, Li Piani L, Ravagnani P, Galli S et al. Plaque quantification by coronary computed tomography angiography using intravascular ultrasound as a reference standard: a comparison between standard and last generation computed tomography scanners. European Heart Journal - Cardiovascular Imaging. 2019;21(2):191–201. DOI: 10.1093/ehjci/jez089
51. Park H-B, Lee BK, Shin S, Heo R, Arsanjani R, Kitslaar PH et al. Clinical Feasibility of 3D Automated Coronary Atherosclerotic Plaque Quantification Algorithm on Coronary Computed Tomography Angiography: Comparison with Intravascular Ultrasound. European Radiology. 2015;25(10):3073–83. DOI: 10.1007/s00330-015-3698-z
52. Kigka VI, Sakellarios A, Kyriakidis S, Rigas G, Athanasiou L, Siogkas P et al. A three-dimensional quantification of calcified and non-calcified plaques in coronary arteries based on computed tomography coronary angiography images: Comparison with expert's annotations and virtual histology intravascular ultrasound. Computers in Biology and Medicine. 2019;113:103409. DOI: 10.1016/j.compbiomed.2019.103409
53. Kolossváry M, Park J, Bang J-I, Zhang J, Lee JM, Paeng JC et al. Identification of invasive and radionuclide imaging markers of coronary plaque vulnerability using radiomic analysis of coronary computed tomography angiography. European Heart Journal - Cardiovascular Imaging. 2019;20(11):1250–8. DOI: 10.1093/ehjci/jez033
54. Masuda T, Nakaura T, Funama Y, Okimoto T, Sato T, Higaki T et al. Machine-learning integration of CT histogram analysis to evaluate the composition of atherosclerotic plaques: Validation with IB-IVUS. Journal of Cardiovascular Computed Tomography. 2019;13(2):163–9. DOI: 10.1016/j.jcct.2018.10.018
55. Heo R, Park H-B, Lee BK, Shin S, Arsanjani R, Min JK et al. Optimal boundary detection method and window settings for coronary atherosclerotic plaque volume analysis in coronary computed tomography angiography: comparison with intravascular ultrasound. European Radiology. 2016;26(9):3190–8. DOI: 10.1007/s00330-015-4121-5
56. Murata N, Hiro T, Takayama T, Migita S, Morikawa T, Tamaki T et al. High shear stress on the coronary arterial wall is related to computed tomography-derived high-risk plaque: a three-dimensional computed tomography and color-coded tissue-characterizing intravascular ultrasonography study. Heart and Vessels. 2019;34(9):1429–39. DOI: 10.1007/s00380-019-01389-y
57. Ito T, Terashima M, Kaneda H, Nasu K, Matsuo H, Ehara M et al. Comparison of In Vivo Assessment of Vulnerable Plaque by 64-Slice Multislice Computed Tomography Versus Optical Coherence Tomography. The American Journal of Cardiology. 2011;107(9):1270–7. DOI: 10.1016/j.amjcard.2010.12.036
58. Tanaka A, Shimada K, Yoshida K, Jissyo S, Tanaka H, Sakamoto M et al. Non-Invasive Assessment of Plaque Rupture by 64-Slice Multidetector Computed Tomography - Comparison With Intravascular Ultrasound. Circulation Journal. 2008;72(8):1276–81. DOI: 10.1253/circj.72.1276