Юрпольская Л. А.[1], Шляппо М. А.[1], Макаренко В. Н.[1], Свободов А. А.[1], Левченко Е. Г.[1], Макаренко М. В.[1], Поромов А. А.[2]

[1] ФГБУ «Национальный медицинский исследовательский центр сердечно-сосудистой хирургии им. А. Н. Бакулева» Минздрава России, Москва, Россия

[2] ФГБНУ «Научно-исследовательский институт вакцин и сывороток им. И. И. Мечникова», Москва, Россия

Методика 4D магнитно-резонансной томографии потока в изучении кровотока у пациентов с коарктацией аорты в отдаленные сроки после операции

Цель Комплексная оценка кровотока в грудной аорте с применением программы 4D обработки магнитно-резонансных (МР)-изображений сердца и сосудов («4D Flow») у пациентов с коарктацией аорты в отдаленном послеоперационном периоде.

Материал и методы МР-исследование сердца проведено 10 пациентам (7 мальчиков и 3 девочки) в возрасте от 8 до 13 лет, (медиана 9,5 [8,3; 10,8] года), перенесшим операцию резекции коарктации аорты с анастомозом «конец-в-конец» в возрасте от 2 нед жизни до 10 мес. МР-исследование проводили на МР-томографе 1,5 Тесла, использовали многоканальную поверхностную катушку для сканирования, электрокардиографическую синхронизацию и специализированный пакет импульсных последовательностей для сканирования сердца. Для оценки кровотока применяли программу 4D обработки МР-изображений сердца и сосудов («4D Flow»). Из параметров кровотока анализировали объем кровотока в секунду, максимальную скорость кровотока, максимальную и минимальную площадь кровотока на уровнях: восходящая аорта, дуга, перешеек, нисходящая аорта и градиент давления на уровне максимального сужения аорты. По 3D-МР-изображениям оценивали геометрию аорты. Формирование, распределение и траектории кровотока анализировали по картам векторов, частиц потока («particle trace») и траекторий кровотока («stream line»). Статистическая обработка выполнена с помощью пакета Statistica 6.0 StatSoft Inc.

Результаты У всех пациентов в систолу выявлено ускорение потока в области остаточного сужения аорты, у 4 наблюдался дополнительный вихревой поток ниже области сужения аорты, спиральный поток в нисходящей аорте. Градиент давления на перешейке был напрямую связан с индексом массы миокарда левого желудочка (r=0,65; p=0,04) и показателями кровотока в восходящей и нисходящей аорте (p=0,03; p=0,026). Не получено достоверной связи показателей кровотока с геометрией дуги (H/L). При оценке отсроченного МР-контрастирования фиброзные изменения миокарда не обнаружены только у одного пациента. Выраженность фиброза имела обратную корреляцию с фракцией выброса правого желудочка (r=0,65; p=0,04) и прямую – с градиентом давления на перешейке аорты (r=0,63; p=0,05).

Заключение Программа 4D обработки МР-изображений сердца и сосудов позволяет в естественных условиях детально изучать кровоток, дает потенциальные преимущества в комплексном обследовании пациентов с коарктацией аорты при динамическом наблюдении. Для окончательного утверждения характера связи между измененным кровотоком в грудной аорте и маркерами патологии, оставшейся после коррекции, необходимы более крупные исследования и длительное наблюдение за пациентами с выявленными патологическими паттернами кровотока (изменения скорости и объема кровотока на протяжении всей грудной аорты в сочетании с нарушением нормальной геометрии потока в течение сердечного цикла).

Ключевые слова 4D магнитно-резонансная томография кровотока; коарктация аорты; пороки сердца.

Для цитирования Yurpolskaya L. A., Shlyappo M. A., Makarenko V. N., Svobodov A. A., Levchenko E. G., Makarenko M. V. et al. 4D FLOW Magnetic Resonance Imaging in the Study of Blood Flow in Patients With Aortic Coarctation in the Long-Term After Surgery. Kardiologiia. 2020;60(8):54–64. [Russian: Юрпольская Л. А., Шляппо М. А., Макаренко В. Н., Свободов А. А., Левченко Е. Г., Макаренко М. В. и др. Методика 4D магнитно-резонансной томографии потока в изучении кровотока у пациентов с коарктацией аорты в отдаленные сроки после операции. Кардиология. 2020;60(8):54–64]

Автор для переписки Юрпольская Людмила Анатольевна. E-mail: layurpolskaya@bakulev.ru

Коарктация аорты (КоАо), известная и описанная в прошлых столетиях, продолжает вызывать интерес современных исследователей и врачей. По данным ведущих мировых кардиохирургических клиник, у детей с устраненной в периоде новорожденности и раннем возрасте КоАо сохраняется высокий риск развития тяжелых осложнений (артериальной гипертензии, нарушений ритма сердца, нарушений мозгового кровообращения, аневризм аорты и сосудов

ISSN 0022-9040. Кардиология. 2020;60(8). DOI: 10.18087/cardio.2020.8.n1094

головного мозга, острого коронарного синдрома) и внезапной смерти в молодом возрасте [1–4]. Доказано, что устранение КоАо не восстанавливает физиологическую гемодинамику в аорте, хотя градиент давления на перешейке аорты значительно снижается. Кроме того, гемодинамические изменения у таких пациентов не локализуются в области перешейка аорты, а распространяются на весь сосуд [1–5]. Ввиду высокого риска инвалидизации таких пациентов в молодом возрасте актуальным является мультисистемное обследование детей с выявлением предикторов развития осложнений и максимальным их устранением. В связи с этим длительное динамическое наблюдение за пациентами после операции с детальным изучением структурно-гемодинамических особенностей приобретает особое значение для более глубокого понимания патофизиологии процесса [2, 4, 5].

С учетом изложенного магнитно-резонансная томография (МРТ) сердца с ее прорывными технологиями не только сканирования, но и обработки изображений выглядит наиболее привлекательной для динамического наблюдения за больным. Одной из таких новых магнитно-резонансных (МР) методик является МР-программа 4D обработки изображений- «4D Flow» для оценки кровотока. Неудивительно, что ее клиническое использование вызывает нарастающий интерес в мире [6–10].

Методика позволяет ретроспективно наглядно представить 3D-геометрию кровотока с цветовым картированием скоростей, направления потока в произвольно выбранных участках сосудистого русла и рассчитывать количественные показатели потока. Сканирование осуществляется на свободном дыхании, без введения контрастных препаратов и может использоваться на различных этапах динамического наблюдения, что делает методику особенно привлекательной для обследования детей [2, 5, 6, 8].

В нашем центре программа используется с 2012 г. при разных заболеваниях сердечно-сосудистой системы. Полученные результаты оказались востребованы в клинической практике, что побудило нас начать изучение особенностей физиологии кровообращения у пациентов с КоАо. Первые наши данные представлены в настоящей работе.

Цель исследования: комплексная оценка кровотока в грудной аорте с применением программы 4D обработки МР-изображений сердца и сосудов («4D Flow») у пациентов с коарктацией аорты в отдаленном послеоперационном периоде.

Материал и методы

МР-обследование проведено 10 пациентам (7 мальчиков и 3 девочки) в возрасте от 8 до 13 лет (медиана 9,5 [8,3; 10,8] года), перенесших операцию резекции КоАо с анастомозом «конец-в-конец» в возрасте от 2 нед жизни до 10 мес. Послеоперационный градиент давления при выписке составлял 28,5 [22,8; 32] мм рт. ст. Следует отметить, что двум пациентам перед резекцией КоАо дважды выполняли баллонную ангиопластику, а одному пациенту в возрасте 6 лет в связи с развитием ложной аневризмы в области анастомоза выполнена ее резекция.

На момент проведения МР-исследования все пациенты находились на очередном этапе динамического наблюдения, одобрения этического комитета не требовалось. При опросе пациенты отмечали утомляемость и боли в ногах при физической нагрузке, периодические головные боли.

Перед МР-исследованием от родителей получено добровольное информированное согласие на проведение МРТ. МР-исследование проводили на МР-томографе 1,5 Тесла Avanto, использовали многоканальную поверхностную катушку для сканирования, электрокардиографическую синхронизацию и специализированный кардиопакет для сканирования.

Протокол стандартного сканирования сердца включал импульсные последовательности: быстрого-спин-эха (trufi: время эха (TE) = 1,2–1,4 мс, α = 70–80°) для оценки анатомии сердца, время повторения (TR) = интервалу RR и зависело от частоты сердечных сокращений (ЧСС) пациентов, количество срезов 10–15; срезы ориентировали в поперечной плоскости и в косых плоскостях зон интереса. Для оценки функциональных параметров сердца выполняли кино-МРТ на задержке дыхания (trufisp: TE = 1,1–1,2 мс; TR зависело от ЧСС, α = 60–70°), количество фаз – 20–30, срезы ориентировали в 4-, 2-камерной плоскостях левого желудочка (ЛЖ) и по короткой оси сердца. Толщина срезов при обеих последовательностях 4–8 мм.

С целью выявления возможных фиброзных изменений миокарда использовали отсроченное усиление миокарда гадолинием (LGE), выполненное после 3D МР-ангиографии с внутривенным контрастированием. Гадолинийсодержащий препарат вводили с помощью автоматического инжектора из расчета 0,15–0,2 ммоль/кг, со скоростью 3–4 мл/с. Результат оценивали через 15 мин после введения с использованием последовательности быстрой фазово-чувствительной инверсии – восстановления (Turbo-Flash phase sensitive inversion recovery – PSIR – TE = 1,2 мс, α = 45°). Время инверсии (TI) подбирали, ориентируясь на интенсивность МР-сигнала от миокарда, равного 0, с последующим изменением в течение времени отсроченного контрастирования (TI = 200–320 мс).

Для оценки кровотока использовали обычную 2D фазово-контрастную МРТ (ФК МРТ) с поперечными срезами на уровне зон интереса аорты и пакет сканирования с трехмерным кодированием для последующей 4D обработки изображений кровотока; во всех программах скорость кодирования подбирали индивидуально, начиная со стандартной VENC = 150 см/с. Исследование проводили на свободном дыхании при использовании соответствующих программ компенсации. Протокол сканирования – 3D-ФК то-

мографии для «4D Flow» включал: воксел 2,2×1,7×5,0 мм, TR = 79,1 мс, TE = 3,39 мс, FOV = 320×75, α = 15°, матрикс = 108×192, время сканирования 10–15 мин, срезы по 5 мм; VENC = 150 см/с, при наличии артефактов во время подбора скорость кодирования увеличивали; временнóе разрешение 40–50 мс. Зона сканирования захватывала грудную аорту от выводного отдела ЛЖ до уровня диафрагмы.

Оценку результатов проводили с применением специализированного пакета программ для обработки кардиоизображений – «Argus» и «Q-mass» и пакета «4D Flow» четвертой версии для оценки кровотока. Анализ включал вычисление объемов и фракции выброса (ФВ) обоих желудочков, а также линейных размеров камер и сосудов, количество, локализацию, распространенность и выраженность очагов накопления контрастного вещества в ЛЖ и правом желудочке (ПЖ).

Из параметров кровотока анализировали объем кровотока в секунду, пиковую скорость кровотока, максимальную и минимальную площадь кровотока (Sмак.пот и Sмин. пот) на уровнях зон интереса: восходящая аорта (АоВ), дуга (АоД) перешеек (АоП), нисходящая аорта (АоН) с построением графиков в соответствии с сердечным циклом (кривая показатель–время); а также градиент давления на уровне максимального сужения аорты. По 3D-МР-изображениям оценивали геометрию аорты с учетом высоты (H) и ширины (L) дуги и их соотношения согласно методике P. Ou и соавт. [11]. Формирование, распределение и траектории кровотока анализировали по картам векторов, частиц потока («particle trace») и кровотока в целом («stream line»).

Дополнительно с целью выявления возможных изменений головного мозга и брахиоцефальных сосудов проведены МРТ головного мозга с использованием стандартного пакета для сканирования головного мозга и бесконтрастная МР-ангиография с использованием программы TOF (time-of-flight) с включением зон сканирования экстра-интракраниальных отделов.

Статистическую обработку данных выполняли при помощи программы Statistica 6.0 StatSoft Inc. Достоверность различий определяли с использованием непараметрического критерия Манна–Уитни. Данные представлены в виде медианы и квартилей – Me [Q1; Q3]. Зависимости между величинами были оценены с помощью корреляционного анализа согласно коэффициенту корреляции Спирмена (r). Результаты признавали достоверными при $p<0,05$.

Результаты

Основные данные МРТ представлены в табл. 1.

Показатели площадей потока, объема, скорости кровотока на исследуемых уровнях представлены в табл. 2.

При анализе данных после 4D обработки изображений достоверные различия выявлены только в показателях объема кровотока в перешейке и АоН по отношению к объему кровотока в восходящей аорте и к объему кровотока в дуге. Различия показателей пиковой скорости кровотока в зонах интереса оказались недостоверными. Градиент давления на перешейке, полученный при 4D обработке, составил 8,0 [6,5; 9,6] мм рт. ст. и достоверно не отличался от полученного при 2D ФК МРТ – 10,6 [3,3; 16] мм рт. ст.

Количественные данные скорости были наглядно отображены в цветовом картировании пакета «4D Flow». С использованием программы «particle trace» (отслеживание траектории частиц потока) и «stream line» (отслеживание траекторий потока) удалось получить визуализацию направлений потока и его элементов в разные фазы сердечного цикла. В норме линии кровотока в аорте на картах «4D Flow» имеют плавную траекторию без патологических вторичных составляющих потока (рис. 1).

В результате анализа полученных нами 4D карт кровотока у всех пациентов в систолу выявлено изменение потока с ускорением и даже выпадением сигнала в области минимального остаточного сужения аорты, как локального, так и протяженного (рис. 2).

При этом у 4 пациентов наблюдали дополнительный вихревой поток ниже области незначительного сужения аорты, а также спиральный поток в нисходящей аорте, который сохранялся и на протяжении всей диастолы (рис. 3).

Таблица 1. Характеристика обследованных пациентов по данным МРТ

Параметр	Значение
Конечный диастолический объем ЛЖ, мл	63,5 [59,8; 73]
Индексированный конечный диастолический объем ЛЖ, мл/м^2	61,1 [54,4; 74,6]
Конечный систолический объем ЛЖ, мл	17 [13,5; 19,9]
Индексированный конечный систолический объем ЛЖ, мл/м^2	16,1 [13,5; 19,1]
Ударный объем ЛЖ, мл	49,5 [43,3; 56,5]
Индексированный ударный объем ЛЖ, мл/м^2	42,9 [39,3; 56,3]
Фракция выброса ЛЖ, %	75 [68,8; 79,3]
Минутный объем, мл/мин	4,54 [3,7; 5,3]
Сердечный индекс, л/мин/м^2	4,2 [3,7; 4,7]
Масса миокарда ЛЖ, г	49,8 [47,0; 53,3]
Индексированный показатель массы миокарда ЛЖ, г/м^2	46,1 [42,8; 52,9]
Фракция выброса ПЖ, %	63,5 [62; 64,8]
Диаметр аорты восходящей, мм	18 [18; 22]
Диаметр дуги аорты, мм	10 [9; 11,5]
Диаметр перешейка аорты, мм	8 [7,3; 9]
Диаметр аорты за перешейком, мм	11,5 [10,3; 13]
Диаметр аорты нисходящей, мм	11 [10; 12]
Высота дуги H, мм	29,5 [25,3; 30,8]
Ширина дуги L, мм	43,5 [41,3; 46,5]
Соотношение H/L	0,65 [0,6; 0,7]

Данные представлены в виде медианы и квартилей – Me [Q1; Q3]. МРТ –магнитно-резонансная томография; ЛЖ – левый желудочек; ПЖ – правый желудочек.

ISSN 0022-9040. Кардиология. 2020;60(8). DOI: 10.18087/cardio.2020.8.n1094

Таблица 2. Значения площади, объема и скорости кровотока по данным программы 4D обработки МР-изображений кровотока на разных уровнях у обследованных пациентов

Показатель	АоВ	АоД	АоП	АоН
Объем кровотока, мл/с	41,5 [37; 43,5]	36,5 [35; 39,5]	26 [19,8; 34,5]	21,5 [17; 30,5]
Макс. скорость кровотока, см/с	122,5 [112; 155,8]	120,5 [106; 139,8]	162,5 [91,3;201,3]	102,5 [95,5;118,3]
Макс. площадь потока, мм^2	362 [289,6; 432,1]	96,5 [74,9; 102,1]	72,8 [57,1; 89,4]	143,6 [110,2;213,1]
Мин. площадь потока, мм^2	313,2 [242,9; 432,1]	80,8 [65,2; 87,6]	58,9 [58,8; 76,0]	97,8 [81,0;144]
Изменения площади потока S от макс., %	13,5 [16,4; 11,1]	13,05 [16,8; 12,1]	14,5 [16,2; 14,2]	32 [33,8; 29,0]

Данные представлены в виде медианы и квартилей – Me [Q1; Q3].
АоВ – восходящая аорта; АоД – дуга аорты; АоП – перешеек; АоН – аорта нисходящая.

Рисунок 1. Данные МРТ 4D-цветового картирования скорости и распределения линий потока – «stream line» в грудной аорте у здорового ребенка 12 лет

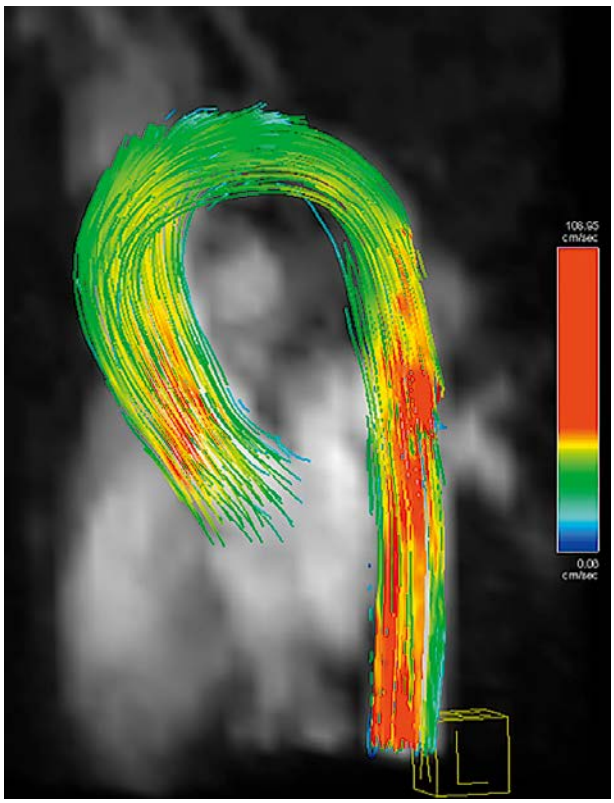

Здесь и на рис. 2, 3: цвет соответствует определенным числовым параметрам скорости – наиболее высокая скорость обозначена красным цветом. МРТ – магнитно-резонансная томография.

Рисунок 2. Данные МРТ 4D цветового картирования скорости и распределения линий потока – «stream line» в грудной аорте у детей после резекции коарктации аорты

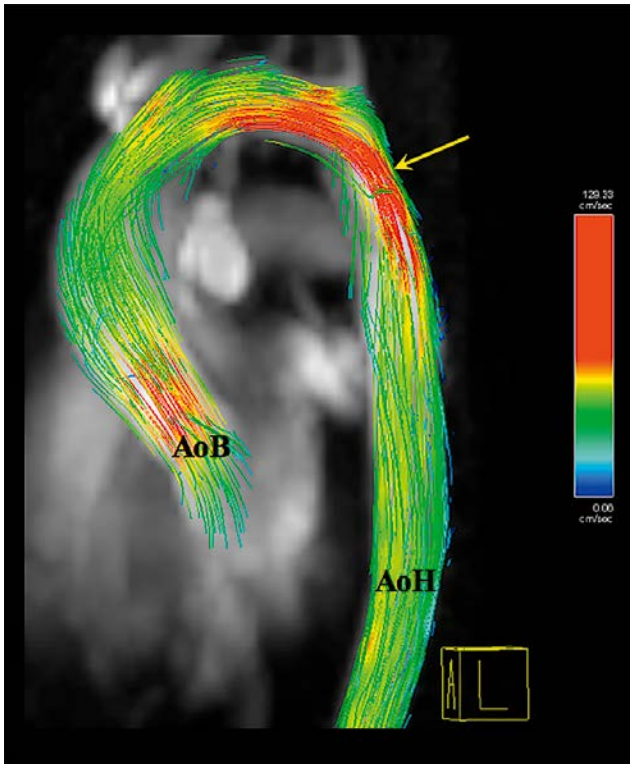

Увеличение скорости потока в дуге и перешейке (стрелка), отсутствует увеличение скорости кровотока в дистальном отделе нисходящей грудной аорты. АоВ – аорта восходящая; АоН – аорта нисходящая.

Кроме того, у этих же пациентов на протяжении всей диастолы имелся усиленный кровоток в области анастомоза. У них же наблюдалось ускорение кровотока в направлении брахиоцефальных сосудов, а при МРТ головного мозга выявлены выраженные изменения. У 5 детей при анализе карт обнаружено увеличение скорости в дуге, а у 4 из них имелось аневризматическое расширение восходящей аорты.

При МРТ головного мозга и МР-ангиографии брахиоцефальных сосудов обнаружена асимметрия внутренних сонных артерий (ВСА) у 5 пациентов, у 3 – гипоплазия одной из позвоночных артерий (ПА), у одного ребенка асимметрия ВСА сочеталась с асимметрией кровотока по ПА, еще у одного выявлена извитость ВСА. У 5 пациентов сосудистые изменения сочетались с изменениями в головном мозге. Так, у одного пациента обнаружен очаг в белом веществе головного мозга, еще у одного – расширение периваскулярных пространств, у 2 – ретроцеребеллярные кисты, у одного – перивентрикулярная киста. В результате корреляционного анализа выявлена достоверная обратная зависимость изменений в головном мозге и ФВ ПЖ (r=0,63; p=0,05).

При оценке отсроченного МР-контрастирования фиброзные изменения миокарда не обнаружены только у одного пациента. Поражение оценивали в зависимости от протяженности и количества вовлеченных сегментов миокарда. Из 10 обследованных пациентов у 7 помимо фиброзных изменений в миокарде ЛЖ имелось поражение свободной стенки ПЖ (рис. 4).

Выраженность фиброза имела обратную корреляцию с ФВ ПЖ (r=0,65; p=0,04) и прямую – с градиентом давления на перешейке аорты (r=0,63; p=0,05). Результаты корреляционного анализа размеров и градиентов давления аорты согласно уровню измерения представлены в табл. 3.

Не получено достоверной связи пиковой скорости и ударного объема потока с геометрией дуги (высота H, ширина L и соотношение H/L). Геометрия дуги была связана с некоторыми антропометрическими данными и параметрами ЛЖ (см. табл. 3).

Ожидаемо имелась прямая взаимосвязь пиковых скоростей и объемов потока в аорте. Прослеживалась взаимозависимость показателей кровотока и объемов ЛЖ. Пиковая скорость и ударный объем кровотока в аорте имели несколько разные корреляционные связи в зависимости от уровней зон интереса (табл. 4).

В целом же можно констатировать, что показатели кровотока в аорте на разных уровнях дифференцированно зависели от анатомо-возрастных особенностей пациентов и функциональных параметров сердца и были связаны не только с параметрами левых отделов, но и ФВ ПЖ. Эти данные требуют дальнейшего подтверждения при наличии большей статистической выборки.

Обсуждение

Основным преимуществом программы 4D-обработки МР-изображений сердца и сосудов является ее способность наглядно представлять кровоток в интересующем объекте в трехмерной модели на протяжении всего сердечного цикла. Используя эту программу у пациентов с КоАо, за одно МР-исследование можно рассчитать коллатеральный кровоток, оценить профили скорости потока в грудной аорте и сложные вторичные характеристики кровотока, которые плохо визуализируются другими методами [2].

Благодаря современному развитию фундаментальных наук удалось выявить характерные паттерны кровотока (геометрия потока и профиль течения в различные фазы сердечного цикла) в здоровой грудной аорте: спиральное течение по ходу правой спирали и умеренное раннее диастолическое ретроградное течение в восходящей аорте [12]. Скорости потока максимальны в восходящей аорте, ниже в дуге при распространении потока в брахиоцефальные ветви. В проксимальной нисходящей аорте скорости увеличиваются в месте отделения линий потока от внутренней кривизны и схождения их к внешней стенке. Ретроградное течение в раннюю диастолу осуществляется по внутренним траекториям восходящей аорты и проксимальной части нисходящей дуги, что способствует диастолическому заполнению коронарных артерий [12].

Наиболее точными предикторами наличия вихревого потока оказались возраст и диаметр восходящей аорты.

Рисунок 3. Данные МРТ 4D-цветового картирования скорости и пути движения частиц потока – «particle trace» в грудной аорте после резекции коарктации аорты

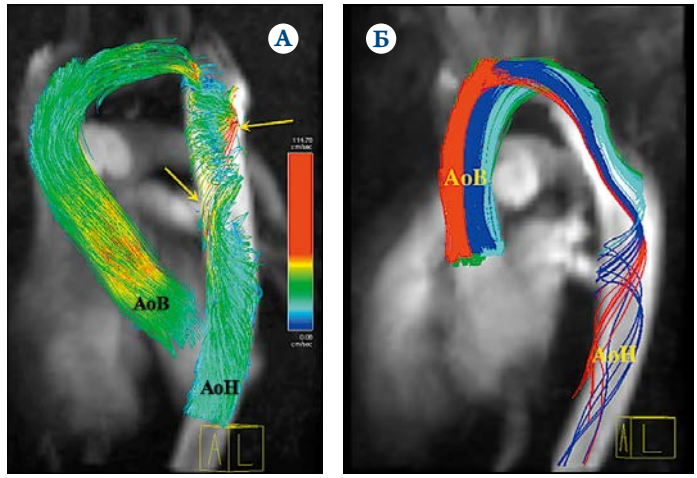

А – дополнительный вихревой поток и распространение спирального потока в нисходящей аорте (стрелки); **Б** – зонирование частиц потока, участвующих в формировании и распространении спирального потока в нисходящей грудной аорте; AoB – аорта восходящая; AoH – аорта нисходящая.

Рисунок 4. Данные МРТ сердца с отсроченным контрастированием: срез по короткой оси левого желудочка на уровне средней трети, накопление контрастного вещества в фиброзно-измененном миокарде (зона повышенного МР-сигнала)

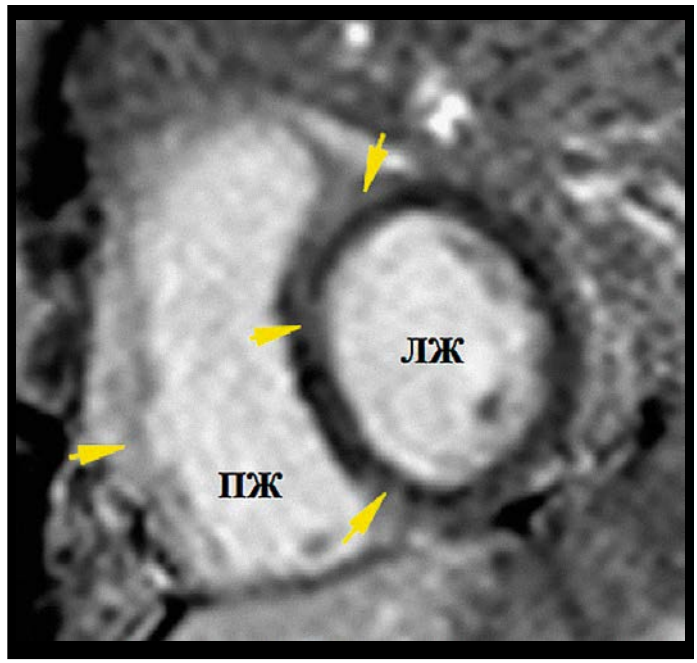

ЛЖ – левый желудочек; ПЖ – правый желудочек.

ISSN 0022-9040. Кардиология. 2020;60(8). DOI: 10.18087/cardio.2020.8.n1094

Импликор®

1 таблетка 2 раза в сутки

Ивабрадин + Метопролол

Больше возможностей в одной таблетке для пациентов со стабильной стенокардией!

В 6 раз меньше приступов стенокардии[1]

Лучше переносимость физической нагрузки[1]

Выше качество жизни пациента[1]

Отличная переносимость лечения[1]

ИНСТРУКЦИЯ ПО ПРИМЕНЕНИЮ ПРЕПАРАТА ИМПЛИКОР®.
СОСТАВ*. Импликор® 5мг/25мг: 5 мг ивабрадина/25 мг метопролола; Импликор® 7,5мг/25мг: 7,5 мг ивабрадина/25 мг метопролола; Импликор® 5мг/50мг: 5 мг ивабрадина/50 мг метопролола; Импликор® 7,5 мг/50 мг: 7,5 мг ивабрадина/50 мг метопролола. Показания к применению*. Симптоматическое лечение стабильной стенокардии у взрослых пациентов с нормальным синусовым ритмом, состояние которых адекватно контролировалось применением комбинации монопрепаратов ивабрадина и метопролола в тех же дозах. СПОСОБ ПРИМЕНЕНИЯ И ДОЗЫ*. 1 таблетка 2 раза в сутки, утром и вечером, во время еды, запивая достаточном количеством жидкости. Концентрация метопролола в плазме крови повышается при одновременном приёме с пищей. Этот факт должен учитываться при лечении пациентов, которые принимали метопролол натощак перед назначением препарата Импликор®. При необходимости коррекцию дозы следует проводить монопрепаратами ивабрадина и метопролола. При почечной недостаточности: при величине клиренса креатинина выше 15 мл/мин не требуется изменения дозы. При снижении клиренса креатинина ниже 15 мл/мин применять с осторожностью. При печеночной недостаточности: у пациентов с печеночной недостаточностью средней степени тяжести применять с осторожностью, пациентам с печеночной недостаточностью тяжелой степени тяжести препарат противопоказан. Пациенты пожилого возраста: с осторожностью. Применение у детей и подростков: противопоказан (эффективность и безопасность применения у данной возрастной группы не установлена). Противопоказания*. Повышенная чувствительность к ивабрадину, метопрололу (и другим препаратам группы бета-адреноблокаторов ввиду возможной перекрестной чувствительности), а также к вспомогательным веществам; выраженная или симптоматическая брадикардия; кардиогенный шок; острый инфаркт миокарда (ОИМ) или подозрение на ОИМ, осложненный выраженной брадикардией, атриовентрикулярной блокадой I степени, артериальной гипотензией (АГ) (систолическое артериальное давление (АД) менее 100 мм рт.ст.) и/или тяжелой сердечной недостаточностью; синдром слабости синусового узла (включая, синоатриальную блокаду); атриовентрикулярная блокада (AV) II и III степени; тяжелая артериальная гипотензия (АД менее 90/50 мм рт.ст.) или симптоматическая артериальная гипотензия; нестабильная или острая сердечная недостаточность; у пациентов, периодически получающих кратковременное лечение бета-адреномиметиками; пациенты, зависимые от кардиостимулятора (у которых сердечный ритм обеспечивается только постоянной кардиостимуляцией); нестабильная стенокардия; тяжелое заболевание периферических сосудов; нелеченая феохромоцитома; тяжелая печеночная недостаточность; метаболический ацидоз; одновременное применение с мощными ингибиторами изоферментов CYP3A4, такими как противогрибковые средства группы азолов (кетоконазол, итраконазол), антибиотики группы макролидов (кларитромицин, эритромицин для приема внутрь, джозамицин, телитромицин), ингибиторы ВИЧ протеазы (нелфинавир, ритонавир) и нефазодон; одновременное применение с верапамилом или дилтиаземом; беременность, грудное вскармливание и применение женщинами с сохраненным детородным потенциалом, не использующими надежные методы контрацепции; возраст до 18 лет (эффективность и безопасность применения в данной возрастной группе не изучалась). ОСОБЫЕ УКАЗАНИЯ*. Пациенты с умеренно выраженной печеночной недостаточностью (менее 9 баллов по шкале Чайлд-Пью): с осторожностью. Недостаточность положительного эффекта в отношении клинических исходов у пациентов с симптоматической стабильной стенокардией: в качестве симптоматической терапии стабильной стенокардии, поскольку ивабрадин не оказывает положительного эффекта на частоту сердечно-сосудистых событий (например, инфаркт миокарда или смерть вследствие сердечно-сосудистых причин) у таких пациентов. Контроль ЧСС: определение ЧСС в покое у пациентов, принимающих ивабрадин, при принятии решения о коррекции дозы должно быть выполнено одним из указанных способов: серийное измерение ЧСС, ЭКГ или 24-часовое амбулаторное мониторирование ЭКГ. Нарушения сердечного ритма: Импликор® не рекомендуется пациентам с фибрилляцией предсердий или другими типами аритмий, связанными с функцией синусового узла. Повышен риск развития фибрилляции предсердий. Необходимо регулярное клиническое наблюдение за пациентами для своевременного выявления фибрилляции предсердий. Если в период лечения возникла фибрилляция предсердий, соотношение ожидаемой пользы к возможному риску при дальнейшем применении ивабрадина должно быть еще раз тщательным образом проанализировано. Пациенты с хронической сердечной недостаточностью (ХСН) и нарушениями внутрижелудочковой проводимости (блокада левой или правой ножки пучка Гиса) и желудочковой диссинхронией должны находиться под пристальным контролем. Применение у пациентов с низкой ЧСС: противопоказан, если до начала терапии ЧСС в покое составляет менее 70 уд. Если на фоне терапии наблюдается стойкое снижение ЧСС в покое менее 50 уд/мин, или у пациента возникают симптомы, связанные с брадикардией, необходимо уменьшить дозу препарата, перейдя на прием препаратов на основе монокомпонентов, до достижения оптимальной дозы метопролола, или отменить лечение. Комбинированное применение с блокаторами «медленных» кальциевых каналов (БМКК): противопоказано. ХСН: у пациентов с ХСН IV ФК по классификации NYHA применять с осторожностью. Инсульт: не рекомендуется назначать препарат сразу после перенесенного инсульта. AV I степени: с осторожностью. Тяжелые нарушения функции почек (клиренс креатинина менее 15 мл/мин): с осторожностью. Функции зрительного восприятия: применять с осторожностью у пациентов с пигментной дегенерацией сетчатки. Отмена терапии: нельзя резко отменять бета-адреноблокаторы. Прекращение приема должно сопровождаться одновременным приемом метопролола в виде монокомпонентного препарата в оптимальной для пациента дозе. Если необходимо, применение ивабрадина можно прекратить резко. Дозу метопролола следует снижать постепенно, желательно, в течение не менее 2 недель, одновременно начиная заместительную терапию, если необходимо. В случае появления у пациента любых симптомов отмены, снижение дозы должно быть более постепенным. Артериальная гипотензия: с осторожностью, при тяжелой артериальной гипотензии (АД менее 90/50 мм рт.ст.) применение противопоказано. Фибрилляция предсердий – сердечные аритмии: плановую электрическую кардиоверсию следует проводить не ранее, чем через 24 часа после приема последней дозы ивабрадина. Применение у пациентов с врожденным синдромом удлиненного интервала QT или у пациентов, принимающих препараты, удлиняющие интервал QT: не следует назначать. Применение у пациентов с артериальной гипертензией, которым требуется изменение антигипертензивной терапии: терапия должна сопровождаться регулярным контролем АД. Применение у пациентов с бронхиальной астмой и ХОБЛ: с осторожностью и при необходимости назначать бронходилатирующие средства. Тяжелые поражения периферических сосудов: следует отменить препарат и подобрать индивидуальные дозы монокомпонентных препаратов. Феохромоцитома: при подтвержденном или предполагаемом диагнозе феохромоцитомы применять бета-адреноблокаторы следует в комбинации с альфа-адреноблокаторами. Пациенты с сахарным диабетом: следует применять с осторожностью (бета-адреноблокаторы могут маскировать некоторые симптомы гипогликемии, в том числе, тахикардию). Стенокардия Принцметала: применение бета-адреноблокаторов может увеличить продолжительность и частоту приступов стенокардии Принцметала. Применение кардиоселективных бета1-адреноблокаторов возможно в случае минимальных и ассоциированных форм заболевания и только в сочетании с вазодилататорами. Псориаз: можно применять только после тщательной оценки соотношения пользы и риска. Тиреотоксикоз: симптомы тиреотоксикоза могут маскироваться при приеме бета-адреноблокаторов. Общая анестезия: необходимо предупредить врача-анестезиолога о проводимом лечении. Если необходима отмена бета-блокатора, применение препарата прекращают постепенно. Полностью прием препарата должен быть прекращен за 48 часов до общей анестезии. Пациенты пожилого возраста: необходимо тщательно контролировать клиническое состояние пожилых пациентов, поскольку чрезмерное снижение АД или ЧСС может привести к недостаточному кровоснабжению жизненно важных органов. Аллергические реакции: с осторожностью, так как метопролол может повышать чувствительность к аллергенам и усиливать тяжесть анафилактических реакций. У спортсменов: следует принимать во внимание возможность получения положительных результатов допинг-теста. ВЗАИМОДЕЙСТВИЕ С ДРУГИМИ ЛЕКАРСТВЕННЫМИ СРЕДСТВАМИ*. Противопоказанные сочетания: мощные ингибиторы изофермента CYP3A4; умеренные ингибиторы изофермента CYP3A4 (дилтиазем или верапамил), бета-адреномиметики. Нежелательные сочетания: лекарственные средства, удлиняющие интервал QT, грейпфрутовый сок, барбитураты, гипотензивные лекарственные препараты центрального действия, антиаритмические препараты I класса. Сопутствующее применение с осторожностью: калийнесберегающие диуретики (тиазидные и «петлевые» диуретики), другие умеренные ингибиторы изофермента CYP3A4, индукторы изофермента CYP3A4, индукторы изофермента CYP2D6, ингибиторы изофермента CYP2D6, лидокаин, ингаляционные анастетики, нитраты, сердечные гликозиды, бета-адреноблокаторы и ингибиторы моноаминооксидазы, адреналин, парасимпатомиметики, нестероидные противоспалительные препараты, инсулин и пероральные сахароснижающие препараты. Комбинации, которые нужно принимать во внимание: трициклические антидепрессанты, нейролептики, мефлохин, дипиридамол (в/в), альфа-адреноблокаторы, применяемые в урологии, эрготамин, курареподобные миорелаксанты, флоктафенин, антациды. БЕРЕМЕННОСТЬ И ПЕРИОД ЛАКТАЦИИ*. Противопоказан. Влияние на способность управлять транспортными средствами и выполнять работы, требующие высокой скорости психомоторных реакций*. Пациентов следует предупредить о возможных нежелательных симптомах (таких как головная боль, головокружение, повышенная утомляемость), которые могут усиливаться на фоне приема алкоголя или изменении терапии. ПОБОЧНОЕ ДЕЙСТВИЕ*. Очень часто: изменения световосприятия (фосфены), повышенная утомляемость. Часто: ночные кошмары, патологические сновидения, головная боль, бессонница, сонливость, головокружение, нечеткость зрения, брадикардия, AV блокада I степени (удлинение интервала PQ на ЭКГ); желудочковая экстрасистолия, ощущение сердцебиения, неконтролируемое АД, фибрилляция предсердий, ощущение похолодания конечностей, болезнь Рейно, ортостатическая гипотензия, одышка при физической нагрузке, тошнота, запор, диарея, боли в животе, рвота, нарушение либидо. Нечасто: эозинофилия, обострение псориаза, гиперурикемия, гипогликемия, депрессия, спутанность сознания, галлюцинации, замедление скорости психических и двигательных реакций, понимания, эпизоды потери сознания, парестезии, ступор, нарушение зрения, синдром «сухого» глаза, раздражение конъюнктивы, диплопия, вертиго, атриовентрикулярная блокада I степени, ощущение сердцебиения, суправентрикулярные экстрасистолы, сердечная недостаточность, кардиогенный шок, боль в грудной клетке, артериальная гипотензия, перемежающаяся хромота, снижение АД, одышка, бронхоспазм, ангионевротический отек, кожная сыпь, дистрофические изменения кожи, крапивница, гипергидроз, псориаз, мышечные судороги, мышечные спазмы, астения, отеки, увеличение массы тела, повышение концентрации кратинина в плазме крови, удлинение интервала QT на ЭКГ. Редко: тромбоцитопения, повышенная возбудимость, тревога, снижение продукции слезы, конъюнктивит, шум в ушах, нарушения ритма сердца, нарушение проводимости миокарда, ринит, сухость слизистой оболочки полости рта, дисгевзия, отклонения показателей функции печени, нарушения функции печени, эритема, кожный зуд, алопеция, мышечная слабость, недомогание, повышение активности «печеночных» трансаминаз, половая дисфункция/импотенция. Очень редко: лейкопения, деперсонализация, амнезия, ксерофтальмия, нарушение слуха, снижение слуха, глухота, AV блокада II и III степени, синдром слабости синусового узла, учащение и утяжеление приступов у пациентов со стенокардией, сухая гангрена, ретроперитонеальный фиброз, гепатит, реакции фотосенсибилизации, артралгия, болезнь Пейрони. ПЕРЕДОЗИРОВКА*. ФАРМАКОЛОГИЧЕСКОЕ ДЕЙСТВИЕ*. Ивабрадин – препарат, замедляющий ритм сердца, механизм действия которого заключается в селективном и специфическом ингибировании If каналов синусового узла, контролирующих спонтанную диастолическую деполяризацию в синусовом узле и регулирующих ЧСС. Ивабрадин дозозависимо снижает ЧСС. Метопролол - кардиоселективный блокатор, блокирующий β_1-адренорецепторы (расположенные преимущественно в сердце) в дозах значительно меньших, чем дозы, требующиеся для блокирования β_2-адренорецепторов (локализованные, главным образом, в периферических сосудах и бронхах). Метопролол не обладает мембраностабилизирующей и внутренней симпатомиметической активностью.
ФОРМА ВЫПУСКА*: Таблетки, покрытые пленочной оболочкой, 5 мг + 25 мг, 7,5 мг + 25 мг, 5 мг + 50 мг, 7,5 мг + 50 мг. По 14 таблеток в блистер (ПВХ/Ал). По 1, 2, 4 и 6 блистеров с инструкцией по медицинскому применению в пачку картонную.
*Для получения полной информации, пожалуйста, обратитесь к инструкции по медицинскому применению лекарственного препарата.

Реклама.

1. Divchev D. et al. Cardiol Ther. 2017;6: 239-249. Дивчев Д. и соавт. Кардиология и терапия. 2017; 6: 239-249

Таблица 3. Корреляционный анализ линейных размеров аорты и градиентов давления

Данные	d АоВ	d АоД	d АоП	H	H/L	Град АоД	Град АоП
Возраст	нд	нд	r= –0,754 p= 0,012	нд	нд	r= –0,633 p= 0,049	нд
Рост	нд	нд	нд	r= 0,7859 p= 0,007	нд	нд	нд
ИМТ	r= 0,8753 p= 0,001	нд	нд	нд	нд	нд	нд
Sпт	нд	нд	нд	r= 0,6479 p= 0,043	нд	нд	нд
Длительность анамнеза	нд	нд	r= –0,754 p= 0,012	нд	нд	r= –0,633 p= 0,049	нд
ИКДО ЛЖ	нд	нд	нд	r= –0,6703 p= 0,034	r= –0,739 p= 0,015	нд	нд
ИКСО ЛЖ	нд	r= –0,5798 p= 0,079	нд	нд	нд	нд	нд
ИУО ЛЖ	нд	нд	нд	нд	r= –0,6898 p= 0,027	нд	нд
СИ	нд	нд	r= 0,9163 p= 0,000	нд	нд	r= 0,7024 p= 0,024	нд
ФВ ЛЖ	нд	нд	r= 0,6209 p= 0,055	нд	нд	нд	нд
МО	r= 0,7668 p= 0,010	нд	r= 0,8048 p= 0,005	нд	нд	нд	нд
ИММЛЖ	нд	нд	нд	r= –0,6882 p= 0,028	r= –0,7358 p= 0,015	нд	r= 0,6516 p= 0,041
ФВ ПЖ	нд	нд	нд	нд	нд	нд	нд
ПС АоВ	r= 0,8096 p= 0,005	нд	r= 0,7947 p= 0,006	нд	нд	r= 0,6436 p= 0,045	нд
ПС АоП	нд	нд	нд	нд	нд	нд	r= 0,9871 p= 0,000
ПС АоН	нд	нд	нд	нд	нд	r= 0,6353 p= 0,048	r= 0,6744 p= 0,032
% ПС от АоВ	нд	нд	нд	нд	нд	нд	r= 0,6718 p= 0,033
УО АоН	нд	нд	нд	нд	нд	r= 0,5878 p= 0,074	r= 0,6932 p= 0,026
% УО от АоВ	нд	нд	нд	нд	нд	r= 0,5723 p= 0,084	r= 0,6935 p= 0,026
d АоН	нд	нд	нд	r= 0,6314 p= 0,050	нд	нд	нд
% от S потАоВ	нд	нд	нд	нд	нд	r= 0,7490 p= 0,013	r= 0,5712 p= 0,085
% от S потАоН	нд	нд	нд	нд	нд	r= –0,7711 p= 0,009	нд

нд – недостоверно; град – градиент давления; АоВ – восходящая аорта; АоД – дуга аорты; АоП – перешеек; АоН – аорта нисходящая, S – площадь; H – высота дуги; L – ширина дуги; ИМТ – индекс массы тела; ИКДО ЛЖ – индексированный конечный диастолический объем левого желудочка; ИКСО ЛЖ – индексированный конечный систолический объем левого желудочка; ИУО ЛЖ – индексированный ударный объем левого желудочка; СИ – сердечный индекс; ФВ ЛЖ – фракция выброса левого желудочка; МО – минутный объем; ИММЛЖ – индекс массы миокарда левого желудочка; ФВ ПЖ – фракция выброса правого желудочка; УО – ударный объем; ПС – пиковая скорость; потАоН – поток в нисходящей аорте; потАоВ – поток в восходящей аорте; Sпт – площадь поверхности тела.

Обнаружено, что спиральное течение является типичным для стандартных дугообразных форм аорты и уменьшается с возрастом. Эти данные подчеркивают важность возрастных и геометрических параметров при исследованиях гемодинамики у лиц разных возрастных групп [13].

В нашем исследовании у пациентов, наоборот, скорость в дуге увеличивалась, а в нисходящей аорте, несмотря на наличие физиологического сужения, падала. Помимо этого, в нисходящей аорте при 4D-обработке полученных МР-изображений у всех пациентов наблюдалось выраженное

ISSN 0022-9040. Кардиология. 2020;60(8). DOI: 10.18087/cardio.2020.8.n1094

Таблица 4. Корреляционный анализ параметров кровотока

Данные	Возраст	Масса тела	ИМТ	Sпт	ДЛ АН	КДО ЛЖ	КСО ЛЖ	УО ЛЖ	ИКДО ЛЖ	ИУО ЛЖ	СИ	ФВЛЖ	МО	ММЛЖ	ИММЛЖ	ФВПЖ
ПС АоВ	нд	нд	r=0,6404 p=0,046	нд	нд	нд	нд	нд	нд	нд	r=0,6766 p=0,032	нд	r=0,7640 p=0,010	нд	нд	нд
ПС АоД	нд	r=0,7699 p=0,009	r=0,7641 p=0,010	r=0,7046 p=0,023	нд	r=0,8014 p=0,005	нд	r=0,8252 p=0,003	нд	нд	нд	нд	r=0,9069 p=0,000	r=0,6453 p=0,044	нд	нд
ПС АоП	нд	нд	нд	нд	нд	нд	нд	нд	нд	нд	нд	нд	нд	нд	r=0,6384 p=0,047	нд
ПС АоН	нд	нд	нд	нд	нд	r=0,6658 p=0,036	нд	r=0,6459 p=0,044	r=0,6563 p=0,039	нд	нд	нд	нд	нд	нд	нд
УО АоВ	нд	r=0,8105 p=0,004	r=0,7815 p=0,008	r=0,7381 p=0,015	нд	r=0,9166 p=0,000	r=0,6928 p=0,026	r=0,8783 p=0,001	нд	нд	нд	нд	r=0,8043 p=0,005	r=0,8049 p=0,005	нд	нд
УО АоД	нд	нд	нд	нд	нд	нд	нд	нд	нд	r=0,7190 p=0,019	нд	r=0,6656 p=0,036	нд	нд	r=0,6545 p=0,040	нд
УОАоН	нд	нд	нд	нд	нд	нд	нд	r=0,6341 p=0,049	r=0,7319 p=0,016	r=0,7705 p=0,009	r=0,6659 p=0,036	нд	нд	нд	нд	нд
Sмак потАоВ	нд	нд	нд	нд	нд	нд	нд	нд	нд	нд	r=0,6803 p=0,030	нд	нд	нд	нд	r=0,7324 p=0,016
Sмин потАоН	r=–0,6313 p=0,050	нд	нд	нд	r=–0,6313 p=0,050	нд	нд	нд	нд	нд	нд	нд	r=0,6687 p=0,034	нд	нд	нд
% от S потАоВ	r=–0,7947 p=0,006	нд	нд	нд	нд	нд	нд	нд	нд	нд	r=0,6143 p=0,059	нд	нд	нд	нд	нд
% от S потАоД	нд	нд	нд	нд	нд	нд	нд	нд	нд	нд	нд	нд	нд	нд	нд	r=0,6646 p=0,036
% от S потАоП	нд	нд	нд	нд	нд	нд	нд	нд	нд	нд	нд	нд	нд	нд	r=–0,6288 p=0,051	нд
% от S поАоН	r=0,8019 p=0,005	нд	нд	нд	r=0,8019 p=0,005	нд	нд	нд	нд	нд	r=–0,7667 p=0,010	нд	нд	нд	нд	нд

нд – недостоверно; АоВ – восходящая аорта; АоД – дуга аорты; АоП – перешеек; АоН – аорта нисходящая; S – площадь; Sмин (мак) – площадь минимальная (максимальная); H – высота дуги; L – ширина дуги; ИМТ – индекс массы тела; ИКДО ЛЖ – индексированный конечный диастолический объем левого желудочка; ИКСО ЛЖ – индексированный конечный систолический объем левого желудочка; ИУО ЛЖ – индексированный ударный объем левого желудочка; СИ – сердечный индекс; ФВ ЛЖ – фракция выброса левого желудочка; МО – минутный объем; ИММЛЖ – индекс массы миокарда левого желудочка; ФВ ПЖ – фракция выброса правого желудочка; УО – ударный объем; ПС – пиковая скорость; потАоН – поток в нисходящей аорте; потАоВ – поток в восходящей аорте; Sпт – площадь поверхности тела.

спиральное и вихревое течение в областях постстенотической дилатации. Одним из объяснений такого аномального спирального потока в нисходящей грудной аорте может быть наличие «готической» дуги аорты. Хотя прямых корреляций нами не получено. С учетом описанной в литературе связи между геометрией дуги и артериальной гипертонией, возможно, наличие выраженного аномального спирального кровотока в нисходящей аорте связано с развитием системной артериальной гипертонии [2, 10, 14, 15].

В нашей работе не получено столь однозначных данных, подтверждающих зависимость параметров кровотока от формы дуги, как описано в литературе [11, 14]. Геометрия не определяла скоростные показатели и градиент давления, а в большей степени была связана с анатомо-возрастными параметрами и индексами объема и массы миокарда. В этом наши данные согласуются с результатами M.A. Quail и соавт. [16], которые изучали основные изменения 3D-формы аорты и параметры кровотока у пациентов с коарктацией после операции и заключили, что форма не является основной детерминантой сосудистой нагрузки после восстановления просвета перешейка аорты, а изменение калибра сосуда важнее, чем кривизна.

Следует отметить, что вторичные паттерны кровотока (нарушение нормальной геометрии потока и/или наличие аномальных добавочных потоков в течение сердечного цикла), такие как кровоток вихревого типа, были выявлены в фазе максимальной систолы не только в областях умеренной постстенотической дилатации, но и в областях умеренного анатомического сужения в нисходящей аорте. Если добавить к этому обнаруженное падение, а не увеличение скорости и объема кровотока, то, возможно, вклад в повышение системного артериального давления (АД) будут вносить изменения в кровотоке почек, вызывающие увеличение активности ренин-ангиотензин-альдостероновой системы (РААС). Ясно, что в поддержании артериальной гипертонии (АГ) после операции, скорее всего, участвуют те же механизмы, что и до реконструкции: увеличение активности РААС, измененная вазореактивность, нарушение в геометрии дуги аорты, дисфункциональный механизм барорецепторов, ригидность стенок аорты [17, 18].

Данные нашего исследования о связи градиента давления на перешейке с гипертрофией ЛЖ и параметрами кровотока в восходящей и нисходящей аорте, включая изменение площади потока, могут косвенно свидетельствовать о процессах ремоделирования не только в ЛЖ, но и в стенках аорты [5, 19]. Упругоэластические свойства аорты остаются нарушенными даже после ранней неонатальной хирургической коррекции коарктации. Снижение упругоэластических свойств восходящей и нисходящей аорты, по-видимому, обусловлено системным характером сосудистой патологии [20, 21].

В нашем исследовании более широкая зависимость была у показателей кровотока на уровне дуги и нисходящей аорты. Так, именно на уровне дуги градиент давления помимо функциональных параметров ЛЖ зависел от возраста пациента и длительности заболевания. Это отчасти может объяснить усугубление тяжести патологии у пациентов с гипоплазией дуги аорты. По данным H. N. Ntsinjana и соавт. [22], остаточная гипоплазия дуги аорты и сужение перешейка были ведущими параметрами, влияющими на патофизиологию изменения АД при физических нагрузках.

В связи с этим перспективным выглядит использование в широкой практике карт давлений, полученных с помощью программы 4D-обработки МР-изображений «4D Flow», отображающих изменения пространственного распределения давления в аорте при коарктации у пациентов до и после операции. Методика позволит выявить патофизиологические состояния, лежащие в основе осложнений после коррекции КоАо, и, таким образом, помочь в определении интервалов наблюдения и тактики ведения в будущем [10].

Ожидаемым в нашем исследовании оказалось наличие прямой корреляции градиента давления на перешейке с фиброзными изменениями в миокарде и индексом массы миокарда ЛЖ. Кроме того, большинство оперированных детей (7 из 10), по данным МРТ с отсроченным контрастированием, имели изменения миокарда обоих желудочков. Это подтверждает, что длительно существующие при КоАо и сохраняющиеся после операции негативные влияния разных факторов, включая систолическую перегрузку обоих желудочков, приводят к гипертрофии миокарда, нарушению коронарного резерва и даже дистрофии миокарда [4].

Таким образом, после коррекции КоАо структурно-функциональные и биомеханические изменения ЛЖ и аорты остаются. По некоторым данным, функциональные показатели ЛЖ восстанавливались быстрее, чем геометрические [23, 24]. Следует отметить, что в нашем исследовании выраженность фиброзных изменений коррелировала с ФВ ПЖ, а не ЛЖ. Это может служить косвенным признаком тяжести состояния в отсутствие клинических проявлений сердечной недостаточности. В целом же роль ПЖ в патогенезе развития фиброзных изменений миокарда у пациентов с КоАо представляет интересную и недостаточно изученную проблему. Использование МРТ с отсроченным контрастированием и современных возможностей МР-тканевого картирования открывает широкие перспективы в поиске диффузного и очагового фиброза миокарда.

Полученные в нашем исследовании взаимосвязи структурно-функциональных параметров ЛЖ и ПЖ с показателями кровотока для полного понимания патологических процессов требуют сопоставления с гуморальными маркерами ремоделирования. Публикации последних лет выделяют эндотелин-1, ST2, галектин-3, норэпинефрин и мозговой натрийуретический пептид в качестве биомаркеров

ISSN 0022-9040. Кардиология. 2020;60(8). DOI: 10.18087/cardio.2020.8.n1094

патологических изменений ЛЖ у взрослых с КоАо. Уровни биомаркеров позволяли прогнозировать стойкое ремоделирование ЛЖ через год наблюдения после коррекции коарктации, но окончательная их прогностическая ценность неизвестна [25].

После восстановления просвета перешейка оставшиеся нарушенные упругоэластические свойства грудной аорты влияют не только на систолическую, но и на диастолическую функцию ЛЖ, изменяя наполнение сердца. Объем левого предсердия как до, так и после его сокращения, а также толщина стенки сонной артерии и скорость распространения пульсовой волны (PWV) у оперированных пациентов были достоверно больше, чем у здоровых [5].

Дисфункция эндотелия чаще затрагивает магистральные сосуды, в стенках которых возрастает соотношение толщины интимы и медии. Изменения в системе сосудов головного мозга и АГ приводят к появлению церебральных симптомов. После коррекции КоАо у пациентов остается риск развития аневризматических расширений аорты и сосудов головного мозга и, соответственно, острого нарушения мозгового кровообращения и внезапной смерти при их разрыве [4]. Изменения брахиоцефальных сосудов в разной степени выраженности имелись у всех наших пациентов (асимметрия, гипоплазия, извитость), у 50% детей сосудистые изменения сочетались с изменениями в головном мозге (очаг в белом веществе, расширение периваскулярных пространств, ретроцеребеллярные кисты, перивентрикулярная киста). Перивентрикулярное белое вещество наиболее предрасположено к гипоксическим и ишемическим повреждениям. Патогенетические звенья повреждения белого вещества сложные и связаны не только с нарушением перфузии [26]. Нарушения могут возникнуть в течение короткого периода времени как внутриутробно, так и в раннем периоде новорожденности, но на фоне незрелости вещества мозга носят необратимый характер и сохраняются после операции [26]. В дальнейшем нарушения усугубляются при наличии АГ. Однако мы не нашли данных литературы по исследованию ауторегуляции мозгового кровотока при незрелом мозге у детей с КоАо и отслеживанию в динамике возможных маркеров патологического процесса в головном мозге. Нами получена несколько неожиданная обратная зависимость изменений в головном мозге от ФВ ПЖ. Такие данные могут свидетельствовать о недооценке влияния состояния ПЖ у больных с КоАо. По-видимому, у таких пациентов значение имеет не только нарушение притока крови к головному мозгу (увеличенный приток, повышенное АД), но и венозная составляющая – нарушенный отток. Скорее всего, комплексные изменения в кровоснабжении головного мозга с вовлечением коммуникантных сосудов ведут к нарушению перфузии головного мозга.

Остается неясным, обусловлены ли такие изменения первичным нарушением в работе ЛЖ и, как следствие – нарушением в системе венозного возврата и ПЖ, влиянием патогенетических факторов на незрелый мозг в раннем периоде жизни, как отмечено выше, или механизм более сложный. Как известно, ПЖ играет определяющую роль в жизни плода, осуществляя около 55% общего сердечного выброса [27]. Перешеек у плода является своего рода гемодинамическим мостом между выбросами крови из правого и левого желудочков. Изменения внутрисердечной циркуляции и фетального кровотока влияют на дистальное сосудистое русло плода. При рождении ребенка работа ЛЖ постепенно возрастает в связи с доставкой кислорода к тканям. Однако необходимо учитывать резерв, который ограничен при перегрузке давлением или объемом. Возможно, при КоАо, и тем более, в сочетании с гипоплазией, состояние ПЖ при совокупности факторов изначально будет играть роль в выраженности изменений в головном мозге. В любом случае для окончательного ответа необходимы дальнейшие исследования и, возможно, удастся определить новые патогенетические паттерны кровотока (изменения скорости и объема кровотока в сочетании с изменением профиля течения крови, появление дополнительных аномальных потоков в аорте и брахиоцефальных сосудах на протяжении сердечного цикла) или факторы риска поражения головного мозга.

Можно констатировать, что программа «4D Flow» помогает лучше понять патофизиологию кровообращения у пациентов с КоАо, определить роль и степень влияния гемодинамики на сердце и сосуды и оценить восстановление физиологического профиля потока после хирургических процедур. Мы сознательно не проводили сравнительный анализ со здоровыми лицами. Настоящее исследование – пилотная работа по использованию МР-программы «4D Flow» в клинической практике у пациентов с КоАо. В дальнейшем планируется более углубленное изучение кровотока при наличии большой статистической выборки.

Заключение

Программа 4D-обработки МР-изображений любого сосудистого русла позволяет в естественных условиях детально изучать кровоток, дает потенциальные преимущества в комплексном обследовании пациентов с коарктацией аорты при динамическом наблюдении. Для окончательного утверждения характера взаимосвязи между измененным кровотоком в грудной аорте и маркерами патологии, оставшейся после коррекции, необходимы более крупные исследования и длительное наблюдение за пациентами с выявленными патологическими паттернами кровотока (изменения скорости и объема кровотока в сочетании с нарушением нормальной геометрии потока в аорте и ее ветвях на протяжении сердечного цикла).

Конфликт интересов авторами не заявлен.

Статья поступила 20.03.20

СПИСОК ЛИТЕРАТУРЫ

1. Nozaki Y, Nakayama-Inaba K, Ishizu T, Iida N, Kato Y, Hiramatsu Y et al. Endothelial Dysfunction of Conduit Arteries in Patients with Repaired Coarctation of the Aorta. International Heart Journal. 2018;59(6):1340–5. DOI: 10.1536/ihj.17-564
2. Hope MD, Meadows AK, Hope TA, Ordovas KG, Saloner D, Reddy GP et al. Clinical evaluation of aortic coarctation with 4D flow MR imaging. Journal of Magnetic Resonance Imaging. 2010;31(3):711–8. DOI: 10.1002/jmri.22083
3. Dijkema EJ, Leiner T, Grotenhuis HB. Diagnosis, imaging and clinical management of aortic coarctation. Heart. 2017;103(15):1148–55. DOI: 10.1136/heartjnl-2017-311173
4. Kim A.I., Rogova T.V., Vereshchagina A.M., Mashina T.V. Coarctation of the aorta: does the patient, operated at an early age, have to be observed later? Creative cardiology. 2015;1:46–55. [Russian: Ким А.И., Рогова Т.В., Верещагина А.М., Машина Т.В. Коарктация аорты: нуждается ли пациент, оперированный в раннем возрасте, в дальнейшем наблюдении? Креативная кардиология. 2015;1:46-55]
5. Voges I, Kees J, Jerosch-Herold M, Gottschalk H, Trentmann J, Hart C et al. Aortic stiffening and its impact on left atrial volumes and function in patients after successful coarctation repair: a multiparametric cardiovascular magnetic resonance study. Journal of Cardiovascular Magnetic Resonance. 2016;18(1):56. DOI: 10.1186/s12968-016-0278-6
6. Pineda J, Abad P, Mesa S, Rascovsky S, Delgado J. Clinical Applications of the 4D Flow Technique in the Hemodynamic Evaluation of Congenital Heart Diseases. Revista Colomb. Radioljgy. 2018;29(2):4901–7. [Av. at: https://www.webcir.org/revistavirtual//articulos/2018/3_agosto/col/aplicacion_eng.pdf]
7. Stankovic Z, Allen BD, Garcia J, Jarvis KB, Markl M. 4D flow imaging with MRI. Cardiovascular Diagnosis and Therapy. 2014;4(2):173–92. DOI: 10.3978/j.issn.2223-3652.2014.01.02
8. Ota H, Higuchi S, Sun W, Ueda T, Takase K, Tamura H. Four-Dimensional Flow Magnetic Resonance Imaging for Cardiovascular Imaging: from Basic Concept to Clinical Application. Cardiovascular Imaging Asia. 2018;2(2):85–96. DOI: 10.22468/cvia.2018.00045
9. Ralovich K, Itu L, Vitanovski D, Sharma P, Ionasec R, Mihalef V et al. Noninvasive hemodynamic assessment, treatment outcome prediction and follow-up of aortic coarctation from MR imaging: Noninvasive assessment of coarctation from MRI. Medical Physics. 2015;42(5):2143–56. DOI: 10.1118/1.4914856
10. Rengier F, Delles M, Eichhorn J, Azad Y-J, von Tengg-Kobligk H, Ley-Zaporozhan J et al. Noninvasive pressure difference mapping derived from 4D flow MRI in patients with unrepaired and repaired aortic coarctation. Cardiovascular Diagnosis and Therapy. 2014;4(2):97–103. DOI: 10.3978/j.issn.2223-3652.2014.03.03
11. Ou P, Mousseaux E, Celermajer DS, Pedroni E, Vouhe P, Sidi D et al. Aortic arch shape deformation after coarctation surgery: Effect on blood pressure response. The Journal of Thoracic and Cardiovascular Surgery. 2006;132(5):1105–11. DOI: 10.1016/j.jtcvs.2006.05.061
12. Markl M, Kilner PJ, Ebbers T. Comprehensive 4D velocity mapping of the heart and great vessels by cardiovascular magnetic resonance. Journal of Cardiovascular Magnetic Resonance. 2011;13(1):7. DOI: 10.1186/1532-429X-13-7
13. Frydrychowicz A, Berger A, Munoz del Rio A, Russe MF, Bock J, Harloff A et al. Interdependencies of aortic arch secondary flow patterns, geometry, and age analysed by 4-dimensional phase contrast magnetic resonance imaging at 3 Tesla. European Radiology. 2012;22(5):1122–30. DOI: 10.1007/s00330-011-2353-6
14. Ou P, Celermajer DS, Raisky O, Jolivet O, Buyens F, Herment A et al. Angular (Gothic) aortic arch leads to enhanced systolic wave reflection, central aortic stiffness, and increased left ventricular mass late after aortic coarctation repair: Evaluation with magnetic resonance flow mapping. The Journal of Thoracic and Cardiovascular Surgery. 2008;135(1):62–8. DOI: 10.1016/j.jtcvs.2007.03.059
15. Sophocleous F, Biffi B, Milano EG, Bruse J, Caputo M, Rajakaruna C et al. Aortic morphological variability in patients with bicuspid aortic valve and aortic coarctation. European Journal of Cardio-Thoracic Surgery. 2019;55(4):704–13. DOI: 10.1093/ejcts/ezy339
16. Quail MA, Segers P, Steeden JA, Muthurangu V. The aorta after coarctation repair – effects of calibre and curvature on arterial haemodynamics. Journal of Cardiovascular Magnetic Resonance. 2019;21(1):22. DOI: 10.1186/s12968-019-0534-7
17. Canniffe C, Ou P, Walsh K, Bonnet D, Celermajer D. Hypertension after repair of aortic coarctation – A systematic review. International Journal of Cardiology. 2013;167(6):2456–61. DOI: 10.1016/j.ijcard.2012.09.084
18. Bhatt AB, Defaria Yeh D. Long-term outcomes in coarctation of the aorta: an evolving story of success and new challenges. Heart. 2015;101(15):1173–5. DOI: 10.1136/heartjnl-2015-307641
19. Coogan JS, Humphrey JD, Figueroa CA. Computational simulations of hemodynamic changes within thoracic, coronary, and cerebral arteries following early wall remodeling in response to distal aortic coarctation. Biomechanics and Modeling in Mechanobiology. 2013;12(1):79–93. DOI: 10.1007/s10237-012-0383-x
20. Sinelnikov Yu.S., Gasanov E.N., Orehova E.N. Vascular dysfunction in patients with coarctation of the aorta: two-year results after early correction. Circulation Pathology and Cardiac Surgery. 2017;21(1):62–8. [Russian: Синельников Ю.С., Гасанов Э.Н., Орехова Е.Н. Сосудистая дисфункция у пациентов с коарктацией аорты: двухлетние результаты после коррекции в раннем возрасте. Патология кровообращения и кардиохирургия. 2017;21(1):62-8]. DOI: 10.21688/1681-3472-2017-1-62-68
21. Sinelnikov Yu.S., Kshanovskaya M.S., Prokhorova D.S., Nartsissova G.P., Gorbatykh A.V., Ivantsov S.M. et al. Surgical correction of Aortic Coarctation: does it always satisfy expectations? Siberian Medical Journal (Tomsk). 2013;28(4):55–8. [Russian: Синельников Ю.С., Кшановская М.С., Прохорова Д.С., Нарциссова Г.П., Горбатых А.В., Иванцов С.М. и др. Хирургическая коррекция коарктации аорты, всегда ли оправданы ожидания? Сибирский медицинский журнал (г. Томск). 2013;28(4):55-8]
22. Ntsinjana HN, Biglino G, Capelli C, Tann O, Giardini A, Derrick G et al. Aortic arch shape is not associated with hypertensive response to exercise in patients with repaired congenital heart diseases. Journal of Cardiovascular Magnetic Resonance. 2013;15(1):101. DOI: 10.1186/1532-429X-15-101
23. Prokhorova D.S., Nartsissova G.P., Gorbatykh Yu.N., Sinel'nikov Yu.S., Gorbatykh A.V. Dynamics of left ventricular adaptation processes in young patients with aortic coarctation before and after surgical correction. Circulation Pathology and Cardiac Surgery. 2012;16(1):11–5. [Russian: Прохорова Д.С., Нарциссова Г.П., Горбатых Ю.Н., Синельников Ю.С., Горбатых А.В. Динамика процессов адаптации левого желудочка у больных раннего возраста с коарктацией аорты до и после хирургической коррекции. Патология кровообращения и кардиохирургия. 2012;16(1):11-5]
24. Sinelnikov Yu.S., Orekhova E.N., Matanovskaya T.V. Left ventricular mechanical function and aortic elastic properties in newborns with aortic coarctation. Prognostic significance of obtained data. Circulation Pathology and Cardiac Surgery. 2018;22(3):10–6. [Russian: Синельников Ю.С., Орехова Е.Н., Матановская Т.В. Механическая функция левого желудочка и эластические свойства аорты у новорожденных с коарктацией аорты. Ценность получаемых данных для прогноза. Патология кровообращения и кардиохирургия. 2018;22(3):10-6]. DOI: 10.21688/1681-3472-2018-3-10-16
25. Frank BS, Urban TT, Lewis K, Tong S, Cassidy C, Mitchell MB et al. Circulating biomarkers of left ventricular hypertrophy in pediatric coarctation of the aorta. Congenital Heart Disease. 2019;14(3):446–53. DOI: 10.1111/chd.12744
26. Klayman Ch, Sery I. Hemodynamics and cardiology. Problems and contradictions in neonatology. -M.: Logosfera;2015. –512 p. [Russian: Клайнман Ч., Сери И. Гемодинамика и кардиология. Проблемы и противоречия в неонатологии. пер с англ. –М.: Логосфера; 2015. –512с]. ISBN 978-5-98657-038-9
27. Hoffman D. Children's cardiology. -M.: Praktika;2006. –543 p. [Russian: Хоффман Дж.(ред.) Детская кардиология. пер с англ. - М.: Практика; 2006. - 543с]. ISBN 5-89816-071-X